69. ÖSTERREICHISCHER HNO-KONGRESS 2025

Spitzenmedizin als Produkt von Wissenschaft und Grundversorgung

17. – 20. SEPTEMBER 2025

Design Center Linz

Inhaltsverzeichnis

Freie Vorträge ..... Seite 2

ePoster mit Impulsvortrag ..... Seite 49

ePoster ohne Impulsvortrag ..... Seite 68

FV 1-1

Multi-parametric comparison of the allergic response in the upper respiratory tract

Mohammed Zghaebi[1], Alexander Neumann[2], Fana Kidane[1], Nicholas J. Campion[1], Tina Bartosik[1], Victoria Stanek[1], Aldine Tu[1], Christina Morgenstern[1], Sven Schneider[1], Heimo Breiteneder[1], Rudolf Valenta[1], Julia Eckl-Dorna[1]

[1]Medizinische Universität Wien, Wien, Österreich
[2]Omiqa Bioinformatics, Berlin, Germany

Introduction and Aim:
IgE plays a vital role in allergic immune responses, yet IgE-producing cells are rare. Here, we sought to investigate the secondary IgE immune response before and after allergen exposure, in the blood and the local nasal mucosal tissue, as well as in allergen- vs placebo-exposed birch pollen allergic subjects.

Materials and Methods:
We studied 15 adults with birch pollen allergy. Ten participants received a nasal spray containing birch pollen extract to trigger allergy symptoms, while five received a placebo spray. We measured specific antibody levels and the number of IgE antibody-producing B-cells in their blood. We also took small biopsy samples for tissue imaging. Finally, we analyzed the spectrum of IgE antibodies produced using high-throughput sequencing and advanced network analysis.

Results:
One week after participants had been exposed to the birch pollen extract, the levels of specific allergy-causing antibody-producing cells in their blood were, on average, seven times higher. IgE-producing cells were also found in the nasal tissue samples, but only in those individuals who had received the pollen extract. Levels of specific IgE antibodies doubled in nasal fluids and tripled in the blood. Interestingly, advanced sequencing techniques revealed that some IgE-producing cells were already present before the pollen exposure, and were of the same origin, both in the blood and the nasal compartment.

Conclusion:
This study not only advances our fundamental understanding of the immunobiology of allergies but also lays the groundwork for targeting the very root of allergic memory.

FV 1-2

Gender, Age, Quality of Life, Parosmia and Recovery: A 3-Year Follow-Up Study of Chemosensory Dysfunction in COVID-19

Bernhard Prem[1], David T. Liu[1], Julia Kaiser[1], Paul Suppinger[1], Stefan Seyferth[2], Bertold Renner[3,4], Christian A. Mueller[1]

[1]Department of Otorhinolaryngology, Head and Neck Surgery, Medical University of Vienna, Vienna, Österreich
[2]Division of Pharmaceutical Technology and Biopharmacy, Department of Chemistry and Pharmacy, Friedrich-Alexander-Universität Erlangen-Nürnberg, Erlangen, Germany
[3]Institute of Experimental and Clinical Pharmacology and Toxicology, Friedrich-Alexander Universität Erlangen-Nürnberg, Erlangen, Germany
[4]Institute of Clinical Pharmacology, Medical Faculty Carl Gustav Carus, Technische Universität Dresden, Dresden, Germany

Background:
Although the vast majority of patients with COVID-19 associated olfactory dysfunction (OD) recover within weeks or months, symptoms persist in 5 % to 30 % of individuals for years. To enable targeted research and consequently precise support, it is essential to identify detailed risk factors. The goal of this 3-year follow-up investigation was to assess long-term outcomes and detect unique characteristics of COVID-19 related OD.

Methods:
In this prospective single-center study, 41 patients (28 female; mean age [range]: 41.2 [19-68] years) with COVID-19 associated OD underwent home-testing, followed by three comprehensive testing sessions (T1, T2, and T3) – including questionnaires and psychophysical chemosensory tests – over the course of 3 years.

Results:
ANOVA and Tukey's post-hoc test revealed improvement in olfactory threshold solely between T1 and T2 ($p<0.0001$), and in both the discrimination ($p<0.0001$) and identification ($p=0.0057$) only between T2 and T3. Unpaired t-Test showed worse olfactory-specific quality of life in women at T2 ($p=0.038$) and T3 ($p=0.044$) compared to men. Older age was associated with less improvement in retronasal olfactory function
($p=0.005$) and orthonasal smell threshold ($p=0.005$). Additionally, increasing age was related to less improvement of parosmia over time ($p=0.032$).

Conclusions:
Olfactory threshold recovers earlier than discrimination and identification of smell. Female gender and parosmia are associated with worse quality of life, and age represents a disfavorable factor of recovery in COVID-19 related OD.

FUNDING
This project was supported by the "Medical Scientific Fund of the Mayor of the City of Vienna" (No.: 22194).

FV 1-3

Proteomic Profiling and Machine Learning for Predicting Chronic Rhinosinusitis Endotypes

Christina Morgenstern[1], Tina Bartosik[1], Karina Bayer[1], Nicholas Campion[1], Florian Frommlet[1], Katharina Gangl[1], Fana Alem Kidane[1], Linda Liu[1], Klaus Schmetterer[1], Victoria Stanek[1], Aldine Tu[1], Klemens Ungersbäck[1], Mohammed Zghaebi[1], Sven Schneider[1], Julia Eckl-Dorna[1]

[1]Medical University of Vienna, Vienna, Austria

Introduction:
Chronic rhinosinusitis (CRS) is a prevalent and heterogeneous inflammatory disorder of the nose and paranasal sinuses, affecting approximately 12% of the population. It is classified into two primary phenotypes: CRS with nasal polyps (CRSwNP) and without nasal polyps (CRSsNP). CRSwNP includes non-steroidal anti-inflammatory drug-exacerbated respiratory disease (N-ERD), a severe subtype associated with asthma and NSAID hypersensitivity. Despite its clinical burden, the pathophysiological mechanisms of CRS remain poorly understood, necessitating novel biomarkers for diagnosis and treatment.
Aim: Combining targeted proteomics with Machine Learning, this study aimed at identifying type-specific biomarkers for CRS diagnosis and therapeutic monitoring.

Material and Methods:
Nasal secretions from 80 patients (20 each of CRSsNP, CRSwNP, N-ERD, and disease controls) were analyzed using Olink® Immune Response and Inflammation panels. Serum samples underwent Olink® Explore panel analysis, alongside clinical assessments of total polyp and smell test scores.
Results: Using an unsupervised clustering approach, distinct protein expression patterns were revealed: an upregulated, pro-inflammatory, type 2 cytokine-driven profile in CRSwNP and N-ERD, and a downregulated pattern linked to innate immunity across disease severity. Functional enrichment analyses confirmed these findings, while differential expression analysis and Machine Learning identified a biomarker panel, including the glial cell line-derived neurotrophic factor GDNF and Charcot-Leyden crystal protein CLC, with diagnostic potential.

Conclusion:
Our findings provide novel insights into CRS pathophysiology and highlight potential biomarkers for precision diagnosis and treatment, particularly in severe cases such as N-ERD.

FV 1-4

Oxidativer Stress und NRF2-Signaltransduktion bei chronischer Rhinosinusitis: Eine qRT-PCR-basierte Studie zur molekularen Charakterisierung

Linda Liu[1], Tina Josefin Bartosik[1], Nicholas James Campion[1], Katharina Gangl[1], Fana Alem Kidane[1], Victoria Stanek[1], Aldine Tu[1], Mohammed Zghaebi[1], Karina Bayer[1], Sven Schneider[1], Julia Eckl-Dorna[1], Christina Morgenstern[1]

[1]Vienna Airway Lab, Department of Otorhinolaryngology, Head and Neck Surgery, Medical University of Vienna, Wien, Österreich

Einleitung und Fragestellung:
Chronische Rhinosinusitis (CRS) ist eine komplexe Erkrankung, die durch eine langfristige Entzündung des Nasengewebes und der Nasennebenhöhlen gekennzeichnet ist und bis zu 12% der Weltbevölkerung betrifft. CRS wird in zwei Hauptphänotypen eingeteilt: CRS mit (CRSwNP) und CRS ohne Nasenpolypen (CRSsNP). Eine schwere Form von CRSwNP kann zudem mit Asthma und einer Aspirin-Intoleranz (N-ERD) einhergehen. In der Regel sind chronische Entzündungsprozesse mit einem Ungleichgewicht in der Redox-Homöostase verbunden. Der Transkriptionsfaktor NRF2 (Nuclear Factor Erythroid 2-like 2), ein Hauptregulator der zellulären antioxidativen Antwort, könnte eine entscheidende Rolle in dieser oxidativ-entzündlichen Kaskade spielen. In dieser Studie wird die Rolle von NRF2 in der Pathogenese von CRS mittels molekularem Profiling klinischer Proben von CRS-Patient:innen untersucht.

Material und Methoden:
Ribonukleinsäure (RNA) wurde aus nasalen Proben von Patient:innen mit CRSsNP (n=20), CRSwNP (n=18) und N-ERD (n=20) sowie von gesunden Kontrollen (DC) (n=19) isoliert und mit quantitativer Reverse-Transkriptase-Polymerase-Kettenreaktion analysiert. Die Expressionsmuster von drei NRF2-Targets (GCLM, HMOX-1, NQO1) wurden eruiert, welche auf eine Modulation des NRF2-Signalweges hinweisen.

Ergebnisse:
Es wurde ein signifikanter Anstieg des NQO1-Spiegels bei Patient:innen mit N-ERD ($p \leq 0{,}05$) und CRSsNP ($p \leq 0{,}05$) gefunden, während bei CRSwNP-Patient:innen im Vergleich zur DC erhöhte GCLM-Spiegel beobachtet wurden ($p \leq 0{,}05$). Für HMOX-1 wurden keine signifikanten Veränderungen zwischen den verschiedenen Krankheitsbildern und den Kontrollen festgestellt.

Schlussfolgerung:
Unsere Ergebnisse weisen auf eine regulatorische Funktion des NRF2-Signalwegs im Rahmen der CRS hin. Die Art und das Ausmaß der Modulation dieses Pathways könnte in zukünftigen Studien mit bereits etablierten NRF2-Modulatoren evaluiert werden und somit Betroffenen dieser komplexen Erkrankung potenziell neue therapeutische Ansätze bieten.

FV 1-5

Clinical effectiveness of dupilumab in CRSwNP: unaffected by baseline nasal polyp size in real-world settings

Michael Habenbacher[1], Ulrich Moser[1], Ahmed Abaira[1], Peter Kiss[1], Clemens Holzmeister[1], Jakob Pock[1], Katharina Walla[1], Angelika Lang[1], Alexandros Andrianakis[1]

[1]Universitätsklinik für Hals-, Nasen- und Ohrenheilkunde Graz, Graz, Österreich

Ziel:
Ziel dieser Studie war es, den Einfluss des Nasal Poly Score (NPS) zu Beginn der Behandlung auf die Wirksamkeit von Dupilumab bei Patienten mit chronischer Rhinosinusitis mit Nasenpolypen (CRSwNP) zu untersuchen.

Methoden:
In dieser retrospektiven Beobachtungsstudie wurden 80 CRSwNP-PatientInnen, die mit Dupilumab 300 mg alle zwei Wochen auf der Universitätsklinik Graz behandelt wurden, anhand ihres Ausgangs-NPS in zwei Gruppen eingeteilt: niedriger NPS (< 5) und hoher NPS (≥ 5). Die Behandlungergebnisse wurden beim 6-Monats-Follow-up bewertet und verglichen.

Ergebnisse:
Beide Gruppen zeigten signifikante klinische Verbesserungen. Der NPS nahm in beiden Gruppen signifikant ab: im Mittel von 3,2 auf 0,8 in der Niedrig-NPS-Gruppe und von 6,1 auf 1,4 in der Hoch-NPS-Gruppe (jeweils $p < 0{,}001$). Auch die SNOT-22-Werte verbesserten sich in beiden Gruppen signifikant (jeweils $p < 0{,}001$), wobei die Reduktion in der Hoch-NPS-Gruppe stärker ausfiel (35,5 vs. 23,9, $p = 0{,}018$). Zwischen den Gruppen zeigten sich keine signifikanten Unterschiede hinsichtlich des Anteils der Patienten mit einer NPS-Reduktion von ≥ 1 (89 % vs. 95 %, $p = 0{,}396$) oder einer klinisch relevanten Verbesserung des SNOT-22 (definiert als Reduktion > 12 oder SNOT < 40 beim Follow-up; 80 % vs. 86 %, $p = 0{,}544$).

Schlussfolgerungen:
Unsere Ergebnisse deuten darauf hin, dass Dupilumab bei der Behandlung von CRSwNP unabhängig von der Größe der Nasenpolypen zu Behandlungsbeginn wirksam ist. Sowohl Patienten mit kleinen als auch mit großen Polypen zeigten signifikante Verbesserungen beim NPS und in patientenberichteten Ergebnismaßen. Zukünftige prospektive Studien sind erforderlich, um diese Ergebnisse zu validieren.

FV 1-6

Die sinugene orbitale Komplikation - Fallserie und Management in der KUK

Johannes Hochstöger[1]

[1]Kepler Uniklinikum, Linz, Österreich

Einleitung:
Die akute Sinusitis als häufige obere Atemwegsinfektion verläuft meist unkompliziert und nur selten bakteriell superinfiziert. Im Falle einer bakteriellen Superinfektion sind lebensbedrohliche Komplikationen möglich, wobei insbesondere bei Kindern postpandemisch ein starker Inzidenzanstieg weltweit zu verzeichnen ist.

Material und Methoden:
Durch die Vorarbeit der Grazer Uniklinik um Prof. Stammberger entstand seinerzeit vor über 20 Jahren ein österreichweit akzeptiertes Standardvorgehen. Es wird im Vortrag anhand einer Fallserie der HNO-Abeiltung des Kepler Uniklinikums von über 50 Fällen sinugener orbitaler und kranieller Komplikationen der Frage nach epidemiologischen Maßzahlen und dem kontemporären, wissenschaftlich fundierten Umgang (sowohl konservativ, als auch operativ) dieser Erkrankungen nachgegangen. Dabei soll dem wenig Erfahrenen das Krankheitsbild näher gebracht und dem Erfahrenen ein aus dieser Fallhäufung hervorgegangenes SOP im Sinne eines Updates zur Behandlung sinugener Komplikationen vorgestellt werden.

Ergebnisse & Schlussfolgerung:
Aufgrund der geänderten Verfügbarkeit des MRTs in Zentralkliniken einerseits und der nunmehr vorherrschenden Inzidenz im Kindesalter favorisieren wir die MRT als Primärbildgebung. Empfehlungen für Antibiosen und Tipps für den chirurg. Tätigen zum perioperativen Management runden den Vortrag ab. Diese stellen eine Aktualisierung und teilweise Änderung der bisherigen Vorgangsweise dar.

FV 1-7

Surgical Techniques for Nasal Valve Stabilization in Primary Rhinoplasty

Mihael Rudes[1]

[1]HNO Abteilung, Leoben, Österreich

Introduction:
The nasal valve is one of the most critical anatomical regions contributing to postoperative nasal airflow obstruction following rhinoplasty. Dysfunction often results from a reduction in the cross-sectional area or weakening of the valve's structural support. This study systematically evaluates surgical techniques for nasal valve reinforcement during primary rhinoplasty.

Study Design:
Prospective observational study.

Methods:
A prospective, single-institution, single-surgeon analysis was performed on 40 patients undergoing primary rhinoplasty. Inclusion criteria were clinically evident nasal valve insufficiency or structural deformities in the valve area requiring correction. Techniques assessed included reinforcement of the anterior septal angle, adjustment of nasal tip projection and rotation, correction of lateral crura deformities (including cephalic malposition, reorientation, and grafting), reconstruction of nasal ligaments, and internal valve widening. Outcomes were evaluated using pre- and postoperative patient-reported scores and standardized photographic documentation.

Results:
Nasal valve stabilization was closely linked to restoring symmetry of the nasal tip-caudal septum complex. Preserving or enhancing nasal tip projection had the greatest impact on preventing or correcting valve collapse. Scroll area reconstruction and maintaining the anatomical relationship between the upper and lower lateral crura significantly improved postoperative valve function. Proper reorientation and angulation of the lateral crura in the coronal plane were essential for structural reinforcement.

Conclusion:
A comprehensive approach to nasal valve stabilization-addressing tip support, scroll area integrity, and crural orientation-is key to optimizing functional outcomes in primary rhinoplasty.

FV 2-1

AHI-Reduktion nach Tonsillektomie und Velopharyngoplastik bei OSAS: Einfluss einer MISE-basierten Indikationsstellung.

Anna Langmayr[1]

[1]Ordensklinikum Linz Barmherzige Schwestern, Linz, Österreich

Einleitung und Fragestellung:
Die Kombination aus Tonsillektomie (TE) und Velopharyngoplastik (VPP) stellt eine effektive chirurgische Therapieoption für ausgewählte Patienten mit obstruktivem Schlafapnoesyndrom (OSAS) dar. Ziel dieser retrospektiven Analyse war es, den Einfluss einer gezielten Patientenselektion mittels medikamentös induzierter Schlafvideoendoskopie (MISE) auf den postoperativen Behandlungserfolg, insbesondere in Bezug auf die Reduktion des Apnoe-Hypopnoe-Index (AHI), zu zeigen.

Material und Methoden:
Die präoperative Diagnostik erfolgte mithilfe einer medikamentös induzierten Schlafvideoendoskopie (MISE) mit Verwendung einer TCI-Pumpe unter Entropie-Kontrolle zur Klassifizierung der Obstruktionsmuster mittels VOTE-Schema. Für die Indikationsstellung zur Durchführung einer TE-VPP wurden gezielt Patienten mit einem kompletten Kollaps auf Velumebene und einem lateralen Kollaps auf Oropharynxebene ausgewählt.

Ergebnisse:
Postoperativ zeigte sich eine deutliche Reduktion des Apnoe-Hypopnoe-Index (AHI) sowie eine klinisch relevante Verbesserung der subjektiven Tagesmüdigkeit.

Schlussfolgerung:
Die Ergebnisse unterstreichen die Bedeutung einer präzisen, MISE-gestützten Indikationsstellung zur besseren Patientenselektion und somit zu einer Optimierung der chirurgischen Therapieergebnisse bei OSAS.

FV 2-2

Fokus Bettpartner: Der Schlaf mit Hypoglossus-Neurostimulation bei obstruktiver Schlafapnoe

Christopher Seifen[1], Katharina Ludwig[1], Christian Ruckes[2], Christoph Matthias[1], Haralampos Gouveris[1]

[1]Hals-, Nasen-, Ohrenklinik und Poliklinik, Universitätsmedizin Mainz, Mainz, Deutschland
[2]Interdisziplinäres Zentrum für klinische Studien (IZKS), Universitätsmedizin Mainz, Mainz, Deutschland

Einleitung und Fragestellung:
Die Hypoglossus-Neurostimulation (HGNS) ist eine therapeutische Alternative für Patienten mit mittelschwerer bis schwerer obstruktiver Schlafapnoe (OSA) und Intoleranz einer Positivdruck-Atemwegstherapie (PAP-Therapie). Bei HGNS-implantierten Patienten konnte eine Verbesserung der Tagesschläfrigkeit und der Lebensqualität nachgewiesen werden [1]. Über die Sicht von Bettpartnern HGNS-implantierter Patienten auf die HGNS-Therapie wurde bisher noch nicht berichtet.

Material und Methoden:
In diese prospektive Studie wurden n=33 Personen (Bettpartner) eingeschlossen, deren Partner in unserem schlafmedizinischen Zentrum mit einem einseitigen, an die Atmung gekoppelten HGNS-Gerät (Fa. Inspire) versorgt wurden. Alle Bettpartner komplettierten einen neuartigen, speziell entwickelten Fragebogen bestehend aus 23 Fragen zu persönlichen Merkmalen, Wahrnehmung der HGNS-Therapie und Zufriedenheit mit der eigenen Schlafqualität.

Ergebnisse:
Die Bettpartner empfanden den Komfort der HGNS-Therapie als wesentlich gebessert (62,1%), ihre eigene Schlafqualität als deutlich gebessert (37,5%) und ihr Sexualleben als gleichwertig (69,0%) im Vergleich zur PAP-Therapie. Das Schnarchen des implantierten Patienten wurde als deutlich gemindert berichtet (45,2%). Die Bettpartner mussten die implantierten Patienten nicht zur Anwendung der HGNS-Therapie motivieren (72,7%), waren insgesamt mit der HGNS-Therapie ihrer Partner zufrieden (45,5%) und würden diese Form der OSA-Therapie weiterempfehlen (81,8%).

Schlussfolgerungen:
Bettpartner von HGNS-implantierten OSA-Patienten nehmen die HGNS-Therapie überwiegend positiv wahr mit einer mehrheitlichen allgemeinen Zufriedenheit. Einzelne Aspekte dieser relativ neuartigen OSA-Therapie werden individuell unterschiedlich bewertet.

Referenzen:
[1] Woodson et al. Upper Airway Stimulation for Obstructive Sleep Apnea: 5-Year Outcomes. Otolaryngol Head Neck Surg. 2018 Jul;159(1):194-202.

FV 2-3

Frostbite of the Tongue from Recreational Nitrous Oxide “Laughing Gas” Abuse – A Case Report

Johanna Klarer[1], Lukas Schmutzler[1], Maria Emilia Casari[2], Matthias Santer[1], Benedikt Hofauer[1]

[1]Universität für Hals-, Nasen- und Ohrenheilkunde, Innsbruck, Österreich
[2]Universitätsklinik für Plastische, Rekonstruktion und Ästhetische Chirurgie, Innsbruck, Österreich

Introduction:
Recreational abuse of nitrous oxide (N_2O), commonly known as "laughing gas,” available as whipped-cream cartridges at grocery stores, is increasing rapidly. Due to the low temperatures, ranging from -55°C to -88°C, necessary for liquid N_2O to turn into its gaseous form for inhalation, frostbite injuries caused by container mishandling are prone to happen.

Case Report:
An 18-year-old male presented to the emergency department with severe swelling and blistering of the tongue two hours after inhaling N_2O directly from a metal cartridge. On physical examination, the anterior two-thirds of the tongue and right upper extremity showed second-degree frostbite injury. Flexible endoscopy confirmed concomitant swelling of the uvula and epiglottis. The patient showed no clinical signs of inhalation injury to the lungs. They required parenteral nutrition for three days and intravenous cortisone, as well as nebulized adrenaline to reduce swelling. Further treatment included surgical deroofing of the oral frostbite blister and blisters on right upper extremity followed by a course of intravenous antibiotics to prevent secondary wound infection. On day three, the swelling regressed, and oral intake was slowly re-introduced. The edema of the tongue, uvula, and epiglottis subsided by day five and the patient was discharged on oral antibiotics and inhalation therapy. At the two-week follow-up, the tongue was healing appropriately and while the patient reported slight tenderness to touch, they denied dysphagia or dysgeusia.

Conclusion:
Health care workers need to be able to attribute life-threatening oral frostbite injuries to recreational N_2O abuse for delivering the appropriate treatment.

FV 2-4

Ventrale Synovialzyste des antlantoaxialen Gelenks mit Ausdehnung in der Pharnyxhinterwand - Zwei Casereports inklusive Literaturrecherche

Peter Lorenz[1], Herwig Swoboda[1], Andras Vargha[1]

[1]HNO Barmherzige Brüder Eisenstadt, Eisenstadt, Österreich

Einleitung:
Synovialzysten des atlantoaxialen Gelenks sind seltene Entitäten, die meist durch Gelenksinstabilitäten durch Traumata oder chronische Entzündung entstehen. Sie können sich sowohl in den Retropharyngealraum, als auch lateral der Wirbelsäule und in Richtung Rückenmark ausbilden und dort zu einer Myelopathie führen. [1,2]

Material und Methoden:
In diesem Artikel werden zwei Fälle eines 71-Jährigen Patienten und einer 68-Jährigen Patientin untersucht, die beide mit Verdacht auf eine Raumforderung zu uns überwiesen wurden. Beide waren klinisch beschwerdefrei. Es zeigte sich bei der Patientin am Übergang zwischen Meso- und Epipharynx lateral eine circa 2*3 cm große Vorwölbung. Beim Patienten zeigte sich eine Vorwölbung im Meso-/Epipharnyx links. In der MRT wurde bei der Patientin eine zystische Läsion auf Höhe C1/C2 mit Verbindung zum Gelenk beschrieben, typisch für eine Synovialzyste. Beim Patienten fand sich eine zystische Struktur oropharyngeal links, zunächst als muköse Resorptionszyste interpretiert. Eine geplante transorale Exzision wurde intraoperativ abgebrochen, da die Zystenentität unklar blieb. Die Patientin wurde konservativ behandelt.

Resultate:
Beide Patienten sind weiterhin beschwerdefrei und in regelmäßiger fachärztlicher Kontrolle. Der operierte Patient hatte einen komplikationslosen postoperativen Verlauf.

Schlussfolgerungen:
Verglichen mit anderen Fällen atlantoaxialer Synovialzysten in der Literatur [1, 3, 4] ist bei unseren Fällen die Besonderheit, dass beide PatientInnen beschwerdefrei sind. Sie berichteten über keine neurologischen, orthopädischen (Arthrose, Instabilität) oder unfallchirurgischen (Z.n. Fraktur des Dens axis) Leitsymptome. Diese Fälle zeigen, dass der zerviko-okzipitale Übergang nicht nur bei geläufigen Krankheitsbildern wie dem Grisel-Syndrom und dem vertebragenen Schwindel, sondern auch bei Pathologien anderer Fachrichtungen eine Schlüsselregion des HNO-Bereiches ist.

FV 2-5

Etablierung der interdisziplinären Dysphagiediagnostik am Kepler Universitätsklinikum

Petra Roitner[1], **Angelika Mair[1]**

[1]Kepler Universitätsklinikum Linz, 4020 Linz, Österreich

Die fiberendoskopische Evaluation des Schluckens (FEES) hat sich als essenzielles diagnostisches Instrument in der Dysphagietherapie etabliert. Ihre Indikationen reichen heute weit über den HNO-Bereich hinaus und finden zunehmend Anwendung in weiteren medizinischen Fachdisziplinen, insbesondere in der Neurologie. Der interdisziplinäre Ansatz – mit Tandem-Untersuchungen durch Ärzt*innen und Logopäd*innen – ermöglicht eine vertiefte Wissenskombination, die medizinische und therapeutische Expertise vereint.

Um dieser Entwicklung Rechnung zu tragen, haben Fachgesellschaften wie die Deutsche Gesellschaft für Neurologie (DGN) und die European Society for Swallowing Disorders (ESSD) Curricula zur spezialisierten Ausbildung erstellt. Die jüngste MTD-Gesetzesänderung von 2024 trägt dazu bei, die rechtlichen Rahmenbedingungen für eine weitergehende Qualifikation zu verbessern.

Innerhalb des Kepler Universitätsklinikums wurde der interdisziplinäre Einsatz der FEES bereits erfolgreich umgesetzt. Logopäd*innen wurden gezielt ausgebildet, um die Untersuchung eigenständig durchführen zu können. Die direkte und indirekte Supervision sowie die kontinuierliche Weiterbildung ermöglichen es, diese Expertise nachhaltig zu etablieren und weiterzugeben. Dadurch erweitern sich auch die therapeutischen Möglichkeiten – stets mit dem Ziel, die Patient*innenversorgung zu optimieren und die interdisziplinäre Zusammenarbeit zu stärken.

FV 3-1

Neugeborenenhörscreening am Kepleruniklinikum

Sabrina Ackerl[1]

[1]Kepleruniklinikum, 4020 Linz, Österreich

Das Neugeborenenhörscreening am Kepleruniklinikum zeigt eine äußerst erfolgreiche und effiziente Durchführung und trägt maßgeblich zur frühzeitigen Erkennung von Hörstörungen bei Neugeborenen bei. Für gesund geborene Kinder existiert ein standardisierter Leitfaden der Landessanitätsdirektion, der eine strukturierte und einheitliche Vorgehensweise sicherstellen soll, um eine möglichst hohe Sensitivität und Spezifität des Screenings zu gewährleisten. Frühgeborene und Neugeborene mit Zusatzerkrankungen und somit längeren Spitalsaufenthalten, sowie andere Risikogruppen erfordern jedoch oftmals eine individuelle Schwerpunktsetzung. Der fehlende Leitfaden für diese Gruppe, sowie die Vielzahl an Krankenhausdokumentationsprozessen führt zu einer teilweise unübersichtlichen Datenlage, wodurch es schwierig ist, den genauen Zeitpunkt, Umfang und Outcome des Screenings transparent nachzuvollziehen.

Um die Qualität und Nachvollziehbarkeit weiter zu verbessern, stelle ich in diesem Beitrag unser aktuelles Vorgehen vor, welches wir für unsere Klinik festgelegt haben. Unsere Visionen für optimierte, digitale und transparente Dokumentationsstrategien sollen Ziel einer lückenlosen Nachverfolgung aller Screeningmaßnahmen sein, um frühzeitig Interventionen einleiten zu können und die frühe Versorgung aller Neugeborenen mit Hörminderungen zu gewährleisten.

Eine kontinuierliche Weiterentwicklung der Prozesse und die Digitalisierung der Dokumentation sind essenziell, um die Qualität der Hörfrühversorgung nachhaltig zu verbessern.

FV 3-2

Prävention otologischer Tauchkomplikationen durch innovativen Gehörschutz – Erste Erfahrungen mit dem Innosan Tauchgehörschutz SANOHRA PRO DIVE

Michael Schröckenfuchs[1]

[1]Hno Brunn Grpr, Brunn am Gebirge, Österreich

Hintergrund:
Otologische Komplikationen beim Tauchen, insbesondere Gehörgangsentzündungen (Otitis externa) und die Entstehung von Gehörgangsexostosen (Surfer's Ear), stellen häufige Beschwerden bei Wassersportlern dar. Präventive Maßnahmen sind bislang limitiert. Ziel dieses Beitrags ist die Vorstellung eines neu entwickelten Tauchgehörschutzes der Firma Innosan sowie die Darstellung erster Anwendungserfahrungen.

Material und Methoden:
Der neue Gehörschutz von Innosan wurde in Zusammenarbeit mit einem Tauchclub (Wiener Neudorf) über einen Zeitraum von vier Jahren entwickelt und getestet. Das Produkt gibt es in drei Größen S, M und L. Es ist aus hautfreundlichem Kunststoff und ermöglicht Druckausgleich bei gleichzeitig gutem Tragekomfort. Erfasst wurden die Benutzerfreundlichkeit, subjektives Schutzempfinden sowie das Auftreten otologischer Beschwerden.

Ergebnisse:
Die Testpersonen berichteten durchwegs von einer guten bis sehr guten Handhabung des Gehörschutzes, ohne relevante Einschränkung der Kommunikationsfähigkeit. Kein Proband entwickelte während des Testzeitraums eine Otitis externa. Subjektive Symptome wie Juckreiz oder Druckgefühl im äußeren Gehörgang traten deutlich seltener auf. Eine präventive Wirkung im Hinblick auf Exostosen kann aufgrund des kurzen Beobachtungszeitraums nur hypothetisch angenommen werden, erscheint jedoch pathophysiologisch plausibel.

Schlussfolgerung:
Der Innosan Tauchgehörschutz, PRO DIVE, hat sich in der Praxis bewährt und ist eine vielversprechende Maßnahme zur Prophylaxe otologischer Tauchkomplikationen. Langfristige Studien zur Verhinderung der Ausbildung von Exostosen sind notwendig, um das präventive Potenzial weiter zu evaluieren.

FV 3-3

Auswirkungen der COVID-19-Pandemie auf Diagnosehäufigkeit und Erregerspektrum der akuten Mastoiditis

Marc Diensthuber[1,2], Michael Hogardt[3], Iris Burck[4], Timo Stöver[1], Leon Guchlerner[1]

[1]Universitätsklinikum Frankfurt, Klinik für Hals-Nasen-Ohrenheilkunde, Frankfurt, Deutschland
[2]Krankenhaus der Barmherzigen Brüder Wien, Wien, Österreich
[3]Universitätsklinikum Frankfurt, Institut für Medizinische Mikrobiologie und Krankenhaushygiene, Frankfurt, Deutschland
[4]Universitätsklinikum Frankfurt, Institut für Diagnostische und Interventionelle Radiologie, Frankfurt, Deutschland

Einleitung und Fragestellung:
Die akute Mastoiditis ist eine otogene Komplikation, die neben einer chirurgischen Intervention eine umgehende erregergerechte Antibiotikatherapie erfordert. Untersuchungen haben gezeigt, dass die COVID-19-Pandemie die Inzidenz und den Verlauf von Infektionskrankheiten der Atemwege verändert hat. Ziel dieser Arbeit war die Beantwortung der Frage, ob die COVID-19-Pandemie auch die Diagnosehäufigkeit und das Erregerspektrum der akuten Mastoiditis beeinflusst hat.

Material und Methoden:
In dieser retrospektiven, monozentrischen Langzeituntersuchung wurden die Diagnosehäufigkeit der akuten Mastoiditis sowie das nachgewiesene Erregerspektrum im Zeitraum 2014-2024 ermittelt. Veränderungen im zeitlichen Zusammenhang mit den verschiedenen Pandemiephasen (präpandemisch, pandemisch, postpandemisch) wurden analysiert.

Ergebnisse:
Im Vergleich zu der präpandemischen Phase und der Phase während der COVID-19-Pandemie stieg die Diagnosehäufigkeit der akuten Mastoiditis in der postpandemischen Phase einhergehend mit der Lockerung der Coronamaßnahmen signifikant an. Es zeigte sich darüber hinaus ein Wandel des nachgewiesenen Erregerspektrums.

Schlussfolgerungen:
Die vorliegenden Daten belegen signifikante Veränderungen von Diagnosehäufigkeit und Erregerspektrum der akuten Mastoiditis in zeitlicher Korrelation zu den verschiedenen Phasen der COVID-19-Pandemie. Ein Verständnis der zugrundliegenden Mechanismen und Zusammenhänge könnte von entscheidender Bedeutung für das Management von Mittelohrentzündungen während zukünftiger Pandemien sein.

FV 3-4

Tympanoplastik und Ballondilatation der Eustachischen Röhre bei chronisch entzündlichen Mittelohr-Erkrankungen – Eine randomisierte klinische Studie

Clemens Honeder[1,2], Alexandra Gey[2], Julia Reiber[2], Robert Honigmann[2], Jonas Zirkler[3], Andreas Wienke[4], Torsten Rahne[2], Stefan K. Plontke[2]

[1]Universitätsklinik für Hals-, Nasen- und Ohrenheilkunde, Kopf- und Halschirurgie, Medizinische Universität Wien, Wien, Österreich
[2]Universitätsklinik und Poliklinik für Hals-Nasen-Ohren-Heilkunde, Kopf- und Hals-Chirurgie, Martin-Luther-Universität Halle-Wittenberg, Halle (Saale), Deutschland
[3]HNO-Gemeinschaftspraxis Berlin Zehlendorf, Berlin, Deutschland
[4]Institut für Medizinische Epidemiologie, Biometrie und Informatik, Martin-Luther-Universität Halle-Wittenberg, Halle (Saale), Deutschland

Einleitung und Fragestellung:
Die Ballondilatation der Eustachischen Röhre (ETBD) hat sich als Methode zur Behandlung von Tubendilatationsstörungen etabliert, aber es ist unklar ob dieses Verfahren in Patienten die wegen einer chronisch entzündlichen Mittelohrerkrankung eine Tympanoplastik benötigen zusätzliche Vorteile bringt.

Material und Methoden:
76 Patienten mit einer chronisch entzündlichen Mittelohrerkrankung und einer Tubenventilationsstörung erhielten nach Randomisierung entweder eine Tympanoplastik oder eine Tympanoplastik und Tubendilatation der betroffenen Seite.
Hauptzielparameter war der Eustachian Tube Score (ETS) während des ersten postoperativen Jahres, weitere erhobene Parameter waren der Air-bone-Gap (ABG) und der Eustachian Tube Dysfunction Questionnaire (ETDQ-7).

Ergebnisse:
Die Veränderungen des ETS während des ersten Jahres unterschieden sich nicht signifikant zwischen der Tympanoplastik- (1.62 (95% CI, 0.66 – 2.59)) und der Tympanoplastik plus ETBD-Gruppe (1.41 (95% CI, 0.43 – 2.39)). Der Unterschied zwischen den Gruppen war 0.21 (95% CI, −1.17 – 1.59). Zwölf Monate nach dem Eingriff verbesserte sich der ABG n der Tympanoplastik- Gruppe von 26.1 dB auf 19.0 dB HL und in der Tympanoplastik plus ETBD-Gruppe von 30.1 dB auf 20.1 dB HL. Der Unterschied in den Veränderungen des Air-bone-gaps zwischen den Gruppen war −2.8 dB (95% CI:, −9.1 – 3.5). und die Differenz in den mittleren ETDQ-7 Veränderungen war −0.2 (95% CI:, −3.4 – 3.1).

Schlussfolgerungen:
In dieser randomisierten klinischen Studie in Tympanoplastik-Patienten mit einer chronisch entzündlichen Mittelohrerkrankung und einer Tubenventilationsstörung führte die zusätzlich durchgeführte Tubendilatation zu keiner Verbesserung des Outcomes hinsichtlich ETS, ABG oder ETDQ-7. Daher sollte für diese Indikation eine ETBD nicht routinemäßig zusätzlich zu einer Tympanoplastik durchgeführt werden.

FV 3-5

Etablierung eines Innenohrtraumas- eine isolierte Schädigung der Spiralganglienneuronen im Großtiermodell

Caroline Sesztak[1], Anselm J. Gadenstätter[1], Till Buschhorn[1], Matthias Gerlitz[1], Erdem Yildiz[1], Clemens Honeder[1], Christoph Arnoldner[1]

[1]Christian Doppler Labor für Innenohrforschung, Univ. Klinik für Hals-, Nasen- und Ohrenkrankheiten, Allgemeines Krankenhaus Wien, Medizinische Universität Wien, Wien, Österreich

Einleitung und Fragestellung:
Spiralganglienneuronen repräsentieren die primären auditorischen Neuronen der Hörbahn und spielen damit, als erste Station der Übertragung neuronaler Signale vom Innenohr zum Nucleus cochlearis im Hirnstamm, eine zentrale Rolle des Hörvermögens. Schäden an diesen Neuronen können zu irreversiblem Hörverlust führen. Ein detailliertes Verständnis der neuronalen Reaktionen auf Traumata ist entscheidend für die Entwicklung neuer therapeutischer Ansätze. Ouabain, ein spezifischer Inhibitor der Na+/K+-ATPase, wird häufig in Kleintiermodellen eingesetzt, um selektiv Spiralganglienneuronen zu schädigen. Ziel dieser Studie ist die Entwicklung eines Traumamodells im Großtier, um die dosisabhängigen Effekte von Ouabain auf Spiralganglienneuronen zu untersuchen.

Material und Methoden:
Zur Bestimmung der optimalen Dosierung werden Ferkel (n = 4 pro Dosierungsgruppe) intratympanal mit 0.1 mM, 1 mM, 2.5 mM oder 5 mM Ouabain behandelt. Die Hörfunktion wird präoperativ sowie über einen Zeitraum von einem Monat postoperativ mittels auditorisch evozierter Hirnstammpotenziale (ABR) evaluiert. In weiterer Folge werden die Innenohre histologisch aufgearbeitet, um den dosisabhängigen Verlust von Spiralganglienneuronen zu ermitteln.

Ergebnisse:
Im Rahmen dieser Studie erfolgte bei bisher 8 Tieren (n = 2 pro Dosierungsgruppe) eine intratympanale Applikation von Ouabain. Erste Ergebnisse der ABR-Messungen deuten auf eine dosisabhängige Hörschwellenverschiebung hin, wobei höhere Ouabain-Konzentrationen zu ausgeprägteren und persistenteren Veränderungen führen. Anschließend wird die histologische Evaluierung der Innenohre sowie die vergleichende Quantifizierung der Spiralganglienneuronen erfolgen.

Schlussfolgerung:
Die bisherigen Ergebnisse bestätigen die Eignung von Ouabain zur gezielten Induktion dosisabhängiger neuronaler Schäden in Spiralganglienneuronen im Schwein als Großtiermodell. Dieses Modell birgt eine wertvolle Grundlage für künftige Studien zur Pathophysiologie von Hörverlust sowie zur Entwicklung potenzieller neuer therapeutischer Ansätze.

FV 3-6

Die Transgen-Expression viraler Vektoren im Innenohr von Schweinen als Modell für menschliche Innenohr-Gentherapie

Erdem Yildiz[1], Till Buschhorn[1], Caroline Sesztak[1], Katrin Niisuke[1], Anselm Joseph Gadenstätter[1], Matthias Gerlitz[1], Clemens Honeder[1], Hinrich Staecker[2], Christoph Arnoldner[2], Lukas D. Landegger[1]

[1]Christian Doppler Labor für Innenohrforschung, Univ.-Klinik für HNO-Krankheiten, Medizinische Universität Wien, Wien, Österreich
[2]Department of Otolaryngology, Head and Neck Surgery, University of Kansas School of Medicine, Kansas, United States

Einleitung:
In den rezent publizierten klinischen Studien wurden Kinder, welche von der autosomal-rezessiv vererbbaren Otoferlin-Taubheit betroffen waren, mit adeno-assoziierten Viren lokal im Innenohr behandelt. Eine extensive Untersuchung der jeweiligen Transduktion der applizierten Viren wurde bisher im Großtiermodell repräsentativ für den Menschen nur in wenigen Spezies untersucht. In dieser Studie wurden adeno-assoziierte Viren in das Innenohr von Schweinen injiziert, um die resultierende Transduktion im Innenohrgewebe zu untersuchen.

Methoden:
In drei Schweinen wurde das adeno-assoziierte Virus 2 (AAV2) chirurgisch in Sedierung kontrolliert über die Rundfenstermembran injiziert. Prä- und postoperativ wurden Hirnstammaudiometrien durchgeführt. Sowohl die Innenohren als auch weitere Organe wurden eine Woche nach Applikation des AAV2 histologisch mittels Immunfluoreszenz untersucht.

Ergebnisse:
Die histologischen Ergebnisse zeigten eine Transduktion von etwa 55,8% der äußeren Haarzellen und 76,8% der inneren Haarzellen. Zudem konnte ein gleichmäßiges Transduktionsmuster in Immunfluoreszenz-Bildern aller Abschnitte der Cochlea beobachtet werden. Eine einseitige Injektion zeigte keine Transduktion im kontralateralen Ohr. Außerdem verursachte die einmalige Injektion des AAV2 keine Schwellenänderung in den Click-Antworten der Hirnstammaudiometrie.

Schlussfolgerungen:
Das Schwein stellt aufgrund der großen Dimensionen des Innenohrs eine geeignete Alternative zur Untersuchung der Transduktion nach der Applikation viraler Vektoren dar. Diese Erkenntnis zeigt, dass AAV2 sich als guter Vektor zur Übertragung von Genmaterial in Haarzellen eignet und zukünftige Gentherapien präklinisch im Schwein untersucht werden können, um die effektivsten Wege einer Behandlung von Menschen zu eruieren.

FV 4-1

Fine Needle Aspiration Enables Early Detection and Molecular Profiling in Salivary Gland Tumors

Jozsef Dudas[1], Patrizia Moser[2], Stefanie Dichtl-Zweimüller[1], Daniel Dejaco[1], Matthias Santer[1], Maria do Carmo Greier[1], Benedikt Gabriel Hofauer[1], Felix Johnson[1]

[1]Medizinische Universität Innsbruck, HNO-Klinik, Innsbruck, Österreich
[2]Innpath GmbH, Innsbruck, Österreich

Introduction and Aim:
Salivary gland tumors (SGTs) are a heterogeneous group of lesions with overlapping clinical and radiologic features. This study evaluates the feasibility of fine needle aspiration (FNA) for preoperative molecular profiling of SGTs, focusing on the recently described SSTR2 expression in pleomorphic adenoma (PA).

Materials and Methods:
Preoperative ultrasound-guided FNAs were performed using a 20-gauge needle on patients undergoing surgery for SGTs. Cell suspensions were processed and stained for PLAG1, SSTR2 and pan-cytokeratin, followed by multiplex flow cytometry. Results were compared to immunohistochemistry (IHC).

Results:
FNA yielded 4 x 10^5 cells in average for flow cytometry, the FNA samples were comparable in cell density. PLAG1, SSTR2 and pan-cytokeratin were detectable in various levels in PA samples, and these markers were low represented or not present in other SGTs. SSTR2 expression was confirmed in PA with flow cytometry and with IHC. Flow cytometry attributed SSTR2 to epithelial components in PA. IHC revealed additional positive cells including endothelial cells. Patient-specific differences in the levels and co-expression of the markers were detected. The approach enabled early receptor characterization prior to the operation.

Conclusion:
Ultrasound-guided FNA using a 20-gauge needle provides sufficient material for rapid, minimally invasive molecular profiling of SGTs. Combined with flow cytometry, it allows for early detection of therapeutic and diagnostic targets such as SSTR2, offering potential for individualized treatment planning before surgical intervention.

FV 4-2

Ex-vivo-Schnittkulturen zeigen therapeutische Zielstrukturen und Immunmodulation in Speicheldrüsentumoren

Felix Johnson[1], Patrizia Moser[2], Stefanie Dichtl-Zweimüller[1], Maria do Carmo Greier[1], Nora-Maria Burian[1], Benedikt Hofauer[1], Jozsef Dudas[1]

[1]Medizinische Universität Innsbruck, Universitätsklinik für Hals-, Nasen- und Ohrenheilkunde, Innsbruck, Österreich
[2]Insitut für Pathologie, Tirol Kliniken, Innsbruck, Österreich

Einleitung und Zielsetzung:
Pleomorphe Adenome (PA), die häufigsten Tumoren der Speicheldrüsen, zeigen nach neueren Erkenntnissen eine starke Expression des Somatostatinrezeptors 2 (SSTR2). Diese Studie untersucht die zellulären und immunologischen Reaktionen von Speicheldrüsentumoren – insbesondere von PA – auf experimentelle Behandlungen (Cisplatin, Octreotid, Pembrolizumab und T-Zell-Immunstimulation) in einer organtypischen Ko-Kultur (OTC).

Material und Methoden:
Proben wurden von Patienten nach Speicheldrüsenoperationen entnommen. Tumorschnitte wurden kultiviert und behandelt. Die Expressionsmuster von PLAG1 und SSTR2 sowie therapeutische Effekte wurden mittels Immunhistochemie und digitaler Bildanalyse ausgewertet.

Ergebnisse:
Eine starke Expression von SSTR2 wurde sowohl im PA als auch im Karzinom ex pleomorphem Adenom bestätigt. In der OTC führten Octreotid und Cisplatin zu einer kaspaseabhängigen Zellapoptose in verstreuten Zellen. Pembrolizumab und die Aktivierung von T-Zellen induzierten effektiv apoptotischen Zelltod in Tumorzellen in unterschiedlichem Ausmaß. Sowohl Pembrolizumab als auch die T-Zell-Immunstimulation führten zu einem intensiveren, teils gruppierten oder ausgedehnten Zelltod im Vergleich zu Cisplatin oder Octreotid.

Schlussfolgerung:
Schnittkulturen von Speicheldrüsentumoren erhalten die Tumorarchitektur und das Mikroumfeld, was eine Echtzeitbewertung pharmakologischer Reaktionen ermöglicht. Dieses Modell bestätigte SSTR2 als potenziellen diagnostischen und therapeutischen Marker im PA und im Karzinom ex pleomorphem Adenom und erlaubte das gezielte ex vivo-Ansprechen von Speicheldrüsentumoren auf Immuncheckpoint-Inhibitoren, Somatostatin-Analoga und Chemotherapeutika. Das Modell bildet patientenspezifische Reaktionen auf die Behandlungen realistisch ab.

FV 4-3

Gutartige Parotistumore im Ordensklinikum Linz: Eine retrospektive Analyse der letzten fünf Jahre.

Matthias Stadler[1], Luise Zeindlhofer[1], Lucas Bandzauner[1]

[1]Ordensklinikum Linz Barmherzige Schwestern, Linz, Österreich

Einleitung und Fragestellung:
Parotistumore sind zu rund 80% gutartige Tumore, wobei Pleomorphe Adenome und Warthin Tumore zu den häufigsten unter ihnen zählen. Doch auch diese können im Laufe der Zeit maligne entarten bzw. zu Problemen führen. Daher zählt die chirurgische Sanierung trotz benigner Dignität zur Therapie der Wahl bei Patienten mit entsprechender Lebenserwartung bzw. niedrigem Narkoserisiko. Die Verletzung des N. facialis stellt dabei abhängig von der Tumorlokalisation wohl die wesentlichste OP-Komplikation dar, doch auch postoperative Komplikationen wie Fistelbildungen oder das Frey-Syndorm können nach Operationen auftreten.

Material und Methoden:
Insgesamt wurden mehr als 400 Patienten am Ordensklinikum Linz Barmherzige Schwestern im Zeitraum 2019 bis 2024 aufgrund von gutartigen Parotistumoren operiert. Eingeschlossen wurden alle Patienten mit Warthin Tumoren oder Pleomorphen Adenomen.

Ergebnisse:
Nach Analyse der Patienten sollen Daten zu postoperativen Komplikationen wie Facialisparese und Fistelbildung sowie Ergebnisse bezüglich Resektionsstatus präsentiert werden.

Schlussfolgerung:
Komplikationen in der Speicheldrüsenchirurgie sind selten und meist geringfügig und vorübergehend. Da mittelschwere und schwere Komplikationen selten sind, sollte an der gängigen Praxis der Resektionsempfehlung - auch bei gutartigen Tumoren nichts geändert werden.

FV 4-4

Maligne Parotistumore im Ordensklinikum Linz: eine retrospektive Analyse der letzten 10 Jahre

Werner Habicher[1], Wolfgang Schneidinger[1]

[1]Ordensklinikum Linz Barmherzige Schwestern, Linz, Österreich

Solide Speicheldrüsentumore treten mit einer Häufigkeit von 1-3% aller Tumore relativ selten auf, am häufigsten finden sich hierbei Tumore der Glandula parotidea (ca. 80%). Viel seltener treten Tumore in der Gl. Submandibularis bzw. noch seltener in den kleinen Speicheldrüsen oder der Gl. Sublingualis auf.

Insgesamt sind ca. 20% aller Speicheldrüsentumore bei Erwachsenen maligne. Während die Tumore der Glandula parotidea in 70% benigne sind, verhalten sich 70% der Tumor der kleinen Speicheldrüsen maligne.
Lt. WHO-Klassifikation gibt es mehr als 20 unterschiedliche maligne Entitäten von Speicheldrüsentumoren. Am häufigsten zeigen sich das Mukoepidermoidkarzinom (ca. 30% aller malignen Speicheldrüsentumore), das adenoid-zystische Karzinom sowie das Adeno- bzw. Azinuszellkarzinom. Die übrigen Malignome sind Raritäten. Gelegentlich zeigen sich in der Parotis noch Metastasen maligner Hauttumore. Die Prognose bzw. auch das Ausmaß der chirurgischen Radikalität ist häufig vom histologischen Ergebnis bzw. auch vom Differenzierungsgrad abhängig.

Material und Methoden:
Im Zeitraum von 2014-2024 wurden mehr als 800 Patienten am Ordensklinikum der Barmherzige Schwestern Linz aufgrund eines Parotistumors operiert. Histologisch zeigte sich in mehr als 150 Fällen ein Malignom.

Ergebnisse:
Histologisch zeigte sich im Patientenkollektiv der letzten 10 Jahre hinsichtlich Entität eine ähnliche Verteilung wie in der Literatur vorbeschrieben. Besondere maligne Entitäten sind weiterhin Raritäten und zeigen sich dementsprechend selten. Entscheidend in der Diagnosestellung sowie auch hinsichtlich Grading, welches teilweise eine entscheidende Rolle zum Ausmaß der chirurgischen Therapie bzw. Radikalität gibt, ist eine genaue histopathologische Diagnostik.

FV 4-5

Palliative Parotischirurgie - fünf Fallbeispiele.

Viktoria Matis[1], Herwig Swoboda[1]

[1]Barmherzige Brüder Eisenstadt, Eisenstadt, Österreich

Einleitung:
Die Glandula parotis wirft durch ihre anatomische, histologische und onkologische Vielfalt in vielen pathophysiologischen Situationen therapeutische Probleme auf. Primäre und sekundäre Malignome erfordern trotz bester Leitlinien oft eine individualisierte Indikation. Auch die palliative Intention beinhaltet chirurgische Komponenten. Ein unumstrittenes Beispiel dafür ist das - hier nicht vertretene - adenoid-zystische Karzinom, deren radio-chirurgische Therapie einen für die oft jungen Patienten bedeutenden Zeitgewinn bietet.

Material und Methoden:
Wir berichten über fünf rezente inkurable Fälle, zwei lymphogen metastasierte kutane Plattenepithelkarzinome (Wange, Ohrmuschel), ein iatrogen inokuliertes Basalzellkarzinom der Ohrmuschel, ein primäres Adenokarzinom der Gl. parotis 12 Jahre nach Nierenzellkarzinom und ein in der Gl. parotis manifestiertes Karzinom drei Jahre nach mittlerweile metastasiertem Prostatakarzinom (in histologischer Aufarbeitung).

Resultate:
Ein Patient verstarb 7 Monate nach Diagnose, drei Patienten leben mit metastasiertem Tumor, einer (Basalzellkarzinom) ist nach exzidierten Rezidiven bis in das Felsenbein und den intratemporalen N. facialis tumorfrei.

Schlussfolgerungen:
Ein Malignom der Glandula parotis, primär oder sekundär - lymphogen, kontinuierlich oder hämatogen - entwickelt oft eine vielfältige lokoregionäre Symptomatik, die zum Handeln zwingt. Oft ist dafür eine individualisierte Resektion erforderlich, oft mit Rekonstruktion. Auf eine Einbeziehung des Patienten für die Indikation einer symptomatisch orientierten Therapie ist bei primären und sekundären Malignomen der Gl. parotis besonders zu achten.

FV 4-6

Reconstruction after Parotidectomy

Darinka Hanga[1]

[1]HNO Abteilung, SP Rekonstruktive Gesichtschirurgie BKH Lienz, Lienz, Österreich

Abstract:
Parotidectomy is a challenging operation resulting in loss of volume or contour, exposure of parotid salivary bed, salivary leaks, Frey Syndrome, Facial Nerve exposure and typically direct skin cover on the defect. This may causes both functional and aesthetic concerns.

We aim to minimise these potential complications in primary and revision parotidectomy with the use of myofascial (superficial musculoaponeurosis system) flap and judicious skin incision by utilising reconstructive techniques.

The facial nerve will not be compromised, without increase in morbidity, although the operative time is longer.

The aim is to restore parotid volume defect, reduce salivary leaks, Frey Syndrome, protection of Facial Nerve for revision surgery and less visible scar.

FV 4-7

Die ektope Schilddrüse - eine seltene, aber wichtige Differentialdiagnose einer Zungengrundraumforderung im Kindesalter

Sarang Kim[1], Martina Scharitzer[4], Adalbert Raimann[3], Philipp Aichinger[2], Doris-Maria Denk-Linnert[2], Veronika Kranebitter[2]

[1]Abteilung für Hals-, Nasen- und Ohrenkrankheiten, Medizinischen Universität Wien, , Österreich
[2]Abteilung für Allgemeine Radiologie und Kinderradiologie, Medizinischen Universität Wien, Österreich
[3]Abteilung für Kinder- und Jugendmedizin, Abteilung für Pädiatrische Pulmologie, Allergologie und Endokrinologie, Comprehensive Center for Pediatric, Medizinische Universität Wien, Österreich
[4]Abteilung für Phoniatrie & Logopädie, Medizinische Universität Wien, Österreich

Einleitung und Fragestellung:
Die Zungengrundstruma entsteht durch die Störung des Schilddrüsendeszensus während der 3. Embyronalwoche mit Persistenz des Gewebes im Foramen caecum. Die häufigste Lokalisation ektopischen Schilddrüsengewebes ist der Zungengrund. Vergrößerungen dieser sogenannten Struma lingualis betreffen vor allem Frauen ab dem 40. Lebensjahr. Klinisch imponieren Schluckstörungen, Globusgefühl bis zu bedrohlichen Atemwegsobstruktionen. Differentialdiagnostisch sind Zysten oder andere Tumorentitäten abzugrenzen. Die Therapie richtet sich nach Größe, Symptomen und Verdacht auf Malignität und reicht von konservativen bis hin zum chirurgischen Vorgehen. Wir präsentieren und diskutieren interdisziplinär einen seltenen pädiatrischen Fall.

Material und Methoden:
Anhand der Krankenakte erfolgte die Datenanalyse einer 9-jährigen Patientin, die an unserer Klinik mit Rhonchopathie und chronischer Mundatmung wegen adenoider Vegetationen, Tonsillenhyperplasie und Verdacht auf Zugengrundzyste vorgestellt wurde.

Ergebnisse:
Mittels flexibler transnasaler Videoendoskopie wurden adenoide Vegetationen, die Tonsillenhyperplasie und eine Zungengrundraumforderung nachgewiesen.
In der bildgebenden Diagnostik (MRT) zeigt sich keine zystische, sondern solide Raumforderung. Weder im MRT noch im ergänzend durchgeführten Ultraschall konnte ortstypisches Schilddrüsengewebe dargestellt werden. Eine 123I-Schilddrüsenszintigrafie zeigte eine Jod-avide Struktur ausschließlich im Bereich des Zungengrundes, welche die Diagnose eines ektopen Schilddrüsengewebes im Zungengrund sicherte. Laborchemisch lag eine latente Hypothyreose (TSH ↑, fT4 normal) vor. Aufgrund der vorliegenden Befunde wurde in Kollaboration mit der pädiatrischen Endokrinologie eine L-Thyroxin-Therapie (12,5 µg täglich) eingeleitet. Die geplante Tonsillektomie und Adenotomie wurden komplikationslos durchgeführt.

Schlussfolgerungen:
Dieser Fall zeigt die Bedeutung differenzialdiagnostischer Überlegungen bei Zungengrundraumforderungen im Kindesalter. Frühzeitige Bildgebung und interdisziplinäre Zusammenarbeit sind entscheidend für ein optimiertes Management, damit eine Zungengrundstruma identifiziert und kontraindizierte gefährdende chirurgische Eingriffe vermieden werden.

FV 5-1

Ultrasound-Guided Biopsy as a Time-Saving Tool in Head and Neck Cancer Diagnosis

Timo Gottfried[1], Matthias Santer[1], Felix Keller[1], Veronika Innerhofer[1], Benedikt Hofauer[1], Daniel Dejaco[1]

[1]Medizinische Universität Innsbruck, Innsbruck, Österreich

Background:
Timely diagnosis of head and neck malignancies is critical for improving outcomes. Standard procedures such as panendoscopy and cross-sectional imaging are time-consuming and resource-intensive. Ultrasound-guided fine-needle aspiration (FNA) and core-needle biopsy (CNB) offer minimally invasive alternatives that can significantly accelerate the diagnostic process.

Methods:
In this retrospective single-center study, 760 patients underwent ultrasound-guided FNA (n=452) or CNB (n=284) between 2019 and 2024. Time intervals from first consultation (EV) to intervention (INTV) and from intervention to histologic report (HISTO) were analyzed. Diagnostic performance and complication rates were assessed.

Results:
Among patients with suspected malignancy, 42% received a same-day biopsy at their initial consultation. This led to a mean time gain of 6 days (EV→INTV) and an additional day (INTV→HISTO) compared to cases without malignancy suspicion. Patients with confirmed malignancy received final diagnoses 7 days earlier on average (95% CI: 5.46–8.5).
CNB showed 96% sensitivity and 100% specificity; FNA reached 66% sensitivity and 99% specificity. No complications occurred in 96% of all procedures.

Conclusion:
Ultrasound-guided biopsies enable same-day diagnostics in a substantial proportion of cases, with meaningful time savings and excellent safety. Achieving 42% same-day biopsy demonstrates what is possible with a trained, well-equipped team. Scaling this approach requires structured training and sufficient diagnostic capacity. Clinical suspicion remains key to initiating this efficient pathway. Crucially, this acceleration is achieved without compromising quality, as reflected by the high sensitivity and specificity of both FNA and CNB.

FV 5-2

Investigation of the local immune microenvironment in organotypic cultures of head and neck squamous cell carcinoma

Jozsef Dudas[1], Maria do Carmo Greier[1], Roland Hartl[1], Benedikt Gabriel Hofauer[1]

[1]Medizinische Universität Innsbruck, HNO-Klinik, Innsbruck, Österreich

Introduction and Aim:
Ongoing clinical trials in locally advanced head and neck squamous cell carcinoma (HNSCC) concern neoadjuvant anti-PD1 (Pembrolizumab) treatments. Investigation of therapy naïve surgical biopsy samples gained an increased significance in this relation.

Materials and Methods:
Therapy naïve samples were taken during diagnostic pan-endoscopy. Tissue samples were sectioned with compresstome, and organotypic cultures (OTC) were performed for 5 days, with T-cell specific activation or with anti-PD1 treatments. The OTC were fixed in formalin, paraffin embedded, sectioned and used for immunohistochemistry (IHC) of Granzyme B (GrB) and of cleaved caspase 3 (CC3).

Results:
The immunostimulatory kit activated GrB in the majority of OTC. This was accompanied by increase of CC3-positive tumor cells, whereas, in tissues containing sustained, stabilized Slug protein levels, the GrB activation was not followed by CC3-induction in tumor cells. Anti-PD-1 treatment resulted in patient-specific results, including increase of GrB-positive cells and CC3-positive tumor cells.

Conclusion:
OTC allows ex vivo experimental immunotherapy testing the local immune system in the original tumor tissue. This system contains the original tissue architecture. The results are patient-specific, and the model allows the investigation of predictive molecular and clinical parameters for anti-tumor immune response.

FV 5-3

Oropharynxkarzinome pT1-2 pN0-1: Notwendigkeit der adjuvanten Radiotherapie?

Matthias Stadler[1], Luise Zeindlhofer[1], Lucas Bandzauner[1]

[1]Ordensklinikum Linz Barmherzige Schwestern, Linz, Österreich

Einleitung und Fragestellung:
Die Behandlung des Oropharynxkarzinoms richtet sich je nach Stadium bzw. HPV-Status, wobei bei Karzinomen im UICC Stadium I-II entweder eine primär chirurgische Sanierung oder eine primäre Radio- bzw. Radiochemotherapie als Therapiestandard gilt. Während die Primärtherapie in den Leitlinien klar definiert wird, ist die Studienlage zur adjuvanten Radiotherapie nach chirurgischer Sanierung nicht eindeutig. Die postoperative Radiotherapie (PORT) wird lediglich bei Patienten mit Risikofaktoren wie mehr als einem tumorbefallenen Lymphknoten, extranodulärem Wachstum oder nicht bzw. knapp im Gesunden reseziertem Tumor empfohlen. Bei Patienten mit singulärem Lymphknotenbefall ohne weitere Risikofaktoren ist die adjuvante Strahlentherapie jedoch umstritten.

Material und Methoden:
Am Ordensklinikum Linz Barmherzige Schwestern erfolgte im Zeitraum 2019 bis 2024 bei 67 Patienten mit Oropharynxkarzinom im Stadium I-II eine primär chirurgische Therapie. 55 davon erhielten postoperativ eine Strahlentherapie.

Ergebnisse:
Anhand der Patientendaten sollen Ergebnisse bezüglich Rezidivraten und Überleben präsentiert werden und gegebenenfalls Unterschiede in den unterschiedlichen Patientengruppen (OP + PORT versus OP ohne adjuvante Therapie) aufgezeigt werden.

FV 5-4

Resektion von Plattenepithelkarzinomen des Zungengrundes mittels TORS vs. TLM - Ergebnisse am Ordensklinikum Linz

Maximilian Hartl[1], Andreas Strobl[1], Luise Zeindlhofer[1], Anna Strasser[1], Matthias Stadler[1], Martin Burian[1]

[1]Ordensklinikum Linz, 4020 Linz, Österreich

Einleitung und Fraggestellung:
Die Resektion von Zungengrundkarzinomen stellt insbesondere durch die anatomische Lage eine chirurgische Herausforderung dar.
Seit 2014 findet am Ordensklinikum Linz Barmherzige Schwestern der Da-Vinci-Operationsroboter bei transoralen Eingriffen Anwendung. Insbesondere bei der chirurgischen Therapie von Zungengrundkarzinomen gewinnt die transorale Roboterchirurgie vor allem auf Grund der Möglichkeit von en bloc Resektionen immer mehr an Bedeutung. Während es bereits einige Studien zum Thema TORS vs. TLM bei Oropharynxkarzinomen im Allgemeinen oder bei Mukosektomie im Rahmen der CUP-Abklärung gibt, liegen bisher wenig Daten zur expliziten Anwendung bei Zungengrundkarzinomen vor.

Material und Methoden:
Es werden Daten von 87 Patienten mit Karzinomen im Zungengrundbereich analysiert, die zwischen 2015 und 2024 entweder mittels TORS (n=32) oder TLM (n=55) an der HNO Abteilung am Ordensklinikum Linz Barmherzige Schwestern behandelt wurden.

Ergebnisse:
Es sollen nach Analyse der Daten Ergebnisse zum Resektionsstatus, post- oder perioperativen Komplikationen, und Rezidivraten präsentiert werden.

FV 5-5

Therapiekonzept bei Plattenepithelkarzinomen im Bereich der Nasenspitze – Interdisziplinäre Versorgung im Ordensklinikum Linz

Gerold Rachbauer[1]

[1]Ordensklinikum Linz, Barmherzige Schwestern, HNO, Linz, Österreich

Einleitung und Fragestellung:
Plattenepithelkarzinome im Bereich der Nasenspitze stellen eine onkologische und rekonstruktive Herausforderung dar. Aufgrund der exponierten Lokalisation, ästhetischen Relevanz und potenziellen Tumorausbreitung sind eine frühzeitige Diagnose und ein individualisiertes Therapiekonzept essenziell. Ziel ist es, unser klinikinternes Vorgehen darzustellen und es mit aktuellen Leitlinien zu vergleichen. Zudem sollen Fragen zur Indikation einer ergänzenden Neck Dissection und dem potenziellen Stellenwert der Sentinel-Lymphknotenbiopsie diskutiert werden.

Material und Methoden:
Im Rahmen des Vortrags werden retrospektive Falldaten aus unserem Zentrum präsentiert. Das diagnostische und operative Vorgehen, inklusive rekonstruktiver Optionen (lokale Lappen, Epithesen), sowie interdisziplinärer Entscheidungsfindung mit plastischer Chirurgie und Epithetiker, werden dargestellt. Ergänzend erfolgt ein Vergleich mit internationalen Guidelines.

Ergebnisse:
Unsere Daten zeigen eine hohe onkologische Kontrolle bei gleichzeitiger Wahrung funktioneller und ästhetischer Ergebnisse. Die enge Zusammenarbeit mit plastischer Chirurgie und Epithesenversorgung erwies sich als entscheidend für die Patientenzufriedenheit. In Einzelfällen erwies sich die ergänzende Neck Dissection als sinnvoll, eine klare Rolle der Sentinel-Lymphknotenbiopsie bleibt jedoch offen und wird diskutiert.

Schlussfolgerung:
Das Therapiekonzept im Ordensklinikum basiert auf einem standardisierten, interdisziplinären Ansatz. Die frühzeitige Einbindung rekonstruktiver Partner, kombiniert mit onkologischer Präzision, erlaubt eine effektive und patientenzentrierte Behandlung. Weiterführende Daten zur Lymphknotenabklärung sind notwendig, um die Rolle minimalinvasiver Verfahren zu klären.

FV 5-6

Sinunasales Adenokarzinom vom intestinalen Typ (ITAC) – Retrospektive monozentrische Studie von 68 Patienten der letzten 30 Jahre

Maximilian Baumann[1], Martin Bruch[1], Martin Burian[1]

[1]Ordensklinikum Linz Barmherzige Schwestern, Linz, Österreich

Einleitung und Fragestellung:
Das sinunasale Adenokarzinom vom intestinalen Typ (ITAC) stellt eine seltene Tumorentität im Nasennebenhöhlenbereich dar, die v. a. mit Holzstaubexposition assoziiert ist. Ziel dieser retrospektiven monozentrischen Studie war die Erhebung klinischer sowie histopathologischer Charakteristika, Behandlungsergebnisse und Überlebensraten von ITAC-Patienten, die in den letzten 30 Jahren an unserer Abteilung behandelt wurden.

Material und Methoden:
Es wurden die Daten von insgesamt 68 Patienten retrospektiv aus der elektronischen Patientenakte erhoben. Ausgewertet wurden demografische, histopathologische und therapeutische Daten, inklusive immunhistochemischer Markerprofile sowie onkologischer Langzeitverläufe. Die statistische Analyse erfolgte mittels deskriptiver Statistik, Überlebenszeiten wurden nach dem Kaplan-Meier-Verfahren berechnet und das Signifikanzniveau mit dem Log-Rank-Test geprüft ($p < 0,05$).

Ergebnisse:
Alle Patienten waren männlich, das Durchschnittsalter lag bei 60 Jahren und 93 % wiesen eine berufliche Holzstaubexposition auf. 57 % der Patienten hatten T1- und T2-Tumore. 53 % der Tumoren wurden histologisch als Grad 2 klassifiziert. CDX-2 und CK20 waren in allen Präparaten exprimiert, für die ein immunhistochemischer Befund vorlag, CK7 in 78 %. In 84 % erfolgte eine endoskopische Tumorresektion mit 96 % R0-Resektionen. 63 % erhielten eine postoperative Radiotherapie. Die 5-Jahres-Überlebensraten betrugen 70 % (OS), 76 % (DSS) und 62 % (DFS).

Schlussfolgerungen:
Die Ergebnisse bestätigen bisherige Literaturdaten und unterstreichen die Bedeutung der endoskopischen Chirurgie, insbesondere hinsichtlich R0-Resektionen und Überlebensraten. Die immunhistochemischen Marker CDX-2, CK20 und CK7 sind diagnostisch wertvoll. Unsere Studie liefert neue Langzeitdaten zur ITAC-Versorgung im deutschsprachigen Raum.

FV 5-7

Sinunasales Plattenepithelkarzinom als Spätkomplikation einer Wegener'schen Granulomatose

Dario Alvandi[1], Peter Bucek[1], Michael Klimas[1], Herwig Swoboda[1]

[1]Barmherzige Brüder Eisenstadt, Eisenstadt, Österreich

Die Granulomatose mit Polyangiitis (Wegener'sche Granulomatose, GPA) ist eine nekrotisierende Vaskulitis, die bevorzugt die oberen und unteren Atemwege sowie die Nieren betrifft. Endonasale und subglottische granulierende Entzündungen mit teils schweren strukturellen Folgen sind charakteristisch. Der Beitrag der HNO liegt primär in der Diagnostik und der Linderung lokaler Entzündungsfolgen. Ziel dieses Beitrags ist es, eine seltene maligne Spätkomplikation im Verlauf einer GPA zu dokumentieren.

Ein knapp fünfzigjähriger Patient mit vor über 20 Jahren pulmonal diagnostizierter GPA, therapiert mit Glukokortikoiden, Zyklophosphamid und Azathioprin, entwickelte etwa ein Jahrzehnt später nasale Symptome. Nach weiteren zehn Jahren traten frontoparietale Cephaleen, später eine Protrusio bulbi sin. und zuletzt eine linksseitige Amaurose auf.

Die Biopsie von endonasalen Wucherungen beidseits eines großen Nasenseptumdefekts wies ein verhornendes Plattenepithelkarzinom nach. Die MRT zeigte einen sinunasalen Tumor links mehr als rechts mit einem Punctum maximum in den hinteren Siebbeinzellen und Umscheidung des linken N. opticus. Die mittlerweile intraktablen Cephalea veranlassten zu einem endoskopischen Debulking, wodurch die Schmerzen gelindert werden konnten. Metastasen fanden sich nicht, sodass eine Partikelbestrahlung zur Schonung intrakranieller Strukturen in die Wege geleitet wurde.

Die WG erfordert eine meist lebenslange Therapie, hauptsächlich mit Glukokortikoiden. Eine zytostatische Ergänzung mit Zyklophosphamid oder Azathioprin ist oft unumgänglich. Sinunasale Malignome sind bei WG nicht häufig. Endonasale Proliferationen können vaskulitische Granulationen vortäuschen, Schmerzen können als Obstruktionsfolge gedeutet werden, und eine tiefe Tumorausbreitung kann in Anbetracht einer vaskulitischen vorderen Läsion missachtet werden. Hohe Vigilanz bei Verlaufskontrollen der GPA kann nicht genug unterstrichen werden – insbesondere im Hinblick auf die kanzerogenen Risiken der eingesetzten Therapiekomponenten.

FV 6-1

Einfluss der Cochlea-Implantation auf das Proteom- und miRNA-Profil der Perilymphe im Großtiermodell

Matthias Gerlitz[1,2], Anselm J. Gadenstätter[1,2], Till Buschhorn[1,2], Caroline Sesztak[1,2], Erdem Yildiz[1,2], Lukas D. Landegger[2,4], Clemens Honeder[1,2], Hinrich Staecker[3], Christoph Arnoldner[1,2]

[1]Medizinische Universität Wien, Wien, Österreich
[2]Christian Doppler Labor für Innenohrforschung, Wien, Österreich
[3]University of Kansas, Kansas City, USA, [4]Stanford University School of Medicine, Stanford, USA

Einleitung und Fragestellung:
Unser Wissen über die Prozesse im Innenohr ist bis heute noch unzureichend verstanden. OMICS-Technologien haben in den letzten Jahren dazu beigetragen, neue Erkenntnisse über die molekularen Vorgänge in der Cochlea zu liefern und potenzielle Biomarker für verschiedene Innenohrerkrankungen zu identifizieren.

Material und Methoden:
Minipigs und Ferkel wurde mit handelsüblichen, humanen Cochlea Implantaten (CI) implantiert. Vor der Insertion erfolgte in allen Tieren eine Perilymphentnahme über das runde Fenster. Weitere Proben wurden 24 Stunden, 7 Tage und 6 Monate in denselben Tieren bei liegender CI-Elektrode entnommen. Small RNA-Sequenzierung und miRNA-Charakterisierung wurden für die 24-Stunden- und 7-Tage-Zeitpunkte durchgeführt, während nach 6 Monaten eine Proteom Analyse der Perilymphe erfolgte.

Ergebnisse:
Insgesamt konnten Proben von 20 Tieren (2–8 µl/Sample) erfolgreich analysiert werden. Dabei konnten in allen Proben miRNA Profile bestimmt und bis zu 324 unterschiedliche miRNAs pro Tier identifiziert werden. Die Analyse der Expressionsmuster 24 Stunden (n=6) und 7 Tage (n=5) nach Cochlea Implantation zeigte statistisch signifikante Unterschiede, was ihr Potenzial als potenzielle Biomarker unterstreicht.
Die Proteom Analyse 6 Monate nach Cochlea Implantation (n=9) zeigte ein Clustering von exprimierten Proteinen in der Perilymphe. Dabei waren 16 Proteine signifikant hochreguliert, während 182 eine verminderte Expression aufwiesen – darunter mehrere mit Funktionen im neuronalen Metabolismus, Neuritenwachstum und in immunregulatorischen Prozessen.

Schlussfolgerung:
Diese Studie zeigt erstmals dynamische Veränderungen des Proteoms und miRNA-Profils der Perilymphe nach Cochlea-Implantation in einem Großtiermodell. Dies bietet neue Ansätze zur Identifikation Innenohr-spezifischer Biomarker und zur potenziellen Verbesserung von Outcomes bei CI-Versorgung.

FV 6-2

Mensch vs. Robotik – Erste Resultate eines neuartigen robotischen Gerätes zur Elektrodeninsertion während der Cochlea-Implantation im Menschen und Großtiermodell

Till Buschhorn[1], Dominik Riss[1], Caroline Sesztak[1], Anselm Joseph Gadenstätter[1], Matthias Gerlitz[1], Erdem Yildiz[1], Clemens Honeder[1], Christoph Arnoldner[1]

[1]Universitätsklinik für Hals-, Nasen- und Ohrenkrankheiten, Wien, Österreich

Einleitung und Fragestellung:
Ein kritischer Schritt während der Cochlea-Implantation liegt in der Einführung der Elektrode in die Scala tympani. Verschiedene Studien in künstlichen Modellen oder Kadavern weisen darauf hin, dass eine langsame Einführung mit einem reduzierten Mikrotrauma, sowie einer besseren postoperativen Hörfunktion korreliert. In der vorliegenden Studie wurde erstmalig das durch manuelle Einführungen hervorgerufene Trauma mit jenem verglichen, welches bei roboterunterstützter Insertion in einem Großtiermodell auftritt. Zudem wurden elektrophysiologische Daten im Menschen untersucht.

Material und Methoden:
Schweine und Menschen wurden mit Cochlea-Implantaten versorgt, welche durch robotische Unterstützung des OTOARM/OTODRIVE-Systems inseriert werden. Die prä- und postoperative Hörfunktion im Tier wird mithilfe von ABR- und eCochG-Messungen evaluiert. Zudem wurden die Innenohren der Tiere für eine histologische Analyse entnommen. Im Menschen wurde die Hörfunktion postoperativ mittels Reintonaudiometrie und Sprachaudiometrie ermittelt.

Ergebnisse:
In unserer Studie wurden bislang 12 Tiere und 14 Menschen implantiert und untersucht. Erste Ergebnisse zeigen eine Tendenz zu niedrigeren Impedanzen in Tieren, die robotergestützt implantiert wurden, im Vergleich zu höheren Impedanzen der manuell implantierten Tiere. Bislang zeigen ABR-Messungen im Tier keine Unterschiede in der Hörfunktion nach dem operativen Eingriff.

Schlussfolgerungen:
Die robotergestützte Cochlea-Implantation scheint aufgrund ihrer simplen Bedienbarkeit und schonenden Einführung eine gute Alternative zu sein. Unsere ersten Ergebnisse zeigen eine Überlegenheit der robotergestützten Insertion hinsichtlich akutem Mikrotrauma, welches mit niedrigen Impedanzwerten korreliert. Die Insertionsgeschwindigkeit von bis zu 0,1 mm pro Sekunde könnte das reduzierte Mikrotrauma erklären. Wir vermuten daher, dass mit der robotergestützten Insertion Druckspitzen verhindert werden können.

FV 6-3

Einfluss anatomie-basierter Cochleaimplantat-Anpassung mittels postoperativer Bildgebung auf die Erkennung spektraler Information und Phoneme

Linda Lüchtrath[1], Rudolfs Liepins[1], Alice Auinger[1], Freya Brauer[1], Thomas Thurner[1], Christoph Arnoldner[1], Dominik Riss[1]

[1]Universitätsklinik für Hals-, Nasen- und Ohrenkrankheiten, Medizinische Universität Wien, Wien, Österreich

Einleitung und Fragestellung:
Postoperative Bildgebung ermöglicht die genaue Bestimmung der Lage der inserierten Elektrode eines Cochleaimplantates (CI) in Bezug auf die tonotopische Frequenzzuordnung auf der Basilarmembran. Diese Information kann verwendet werden, um die Ort-Frequenz Abweichung in der jeweiligen Gehörschnecke zu minimieren, indem die individuelle Frequenzlage der Filterbankkanäle bei der CI-Anpassung den einzelnen Elektrodenkontakten zugewiesen wird. Im Rahmen dieser Studie wird bei neu implantierten unilateralen, bimodalen und einseitig ertaubten CI-Nutzer:innen untersucht, inwiefern das individualisierte Einstellungsverfahren den CI-Rehabilitationsprozess hinsichtlich des Sprachverstehens beschleunigen, bzw. die Klangqualität positiv beeinflussen kann. Die Ergebnisse werden mit jenen von Normalhörenden verglichen.

Material und Methoden:
Neu implantierte Patient:innen erhalten bei der Erstanpassung randomisiert entweder die individuelle Frequenzkonfiguration, oder die bisher übliche Standardeinstellung und werden über einen Zeitraum von insgesamt 6 Monaten hinsichtlich der Entwicklung des Sprachverständnisses untersucht. Bei allen Nutzer:innen wird zwei Wochen nach Erstanpassung sowie nach 3 und 6 Monaten je ein Test zur Erkennung von Phonemen und zur Beurteilung von Präferenzen musikalischer Intervalle durchgeführt. Diese Tests werden ebenso von Normalhörenden durchgeführt und mit den Ergebnissen der CI-Nutzer:innen verglichen. Bimodal Versorgte und einseitig Ertaubte absolvieren zusätzlich eine Aufgabe zur Tonhöhenerkennung, einen subjektiven Timbre- und Tonhöhen-Vergleich sowie einen Sprachtest im Störgeräusch, um potenzielle Vorteile der individualisierten Anpassung hinsichtlich binauraler Integration zu untersuchen.

Ergebnisse:
Erste Ergebnisse der aktuell laufenden Studie deuten auf Unterschiede zwischen individualisierter und standardmäßiger Frequenzzuteilung hin, insbesondere hinsichtlich der Fähigkeit über das CI spektrale Information zur Phonemerkennung zu nutzen.

FV 6-4

Der Einfluss von frequenzangepasstem Fitting bei einseitig ertaubten oder bimodal versorgten CI Nutzer*innen

Ferdinand Sebastian Pfeil[1], Alice B. Auinger[1], Dominik Riss[1], Rudolfs Liepins[1], Linda Lüchtrath[1], Valerie Dahm[1]

[1]Universitätsklinik für Hals-, Nasen- und Ohrenkrankheiten der Medizinischen Universität Wien, Wien, Österreich

Einleitung und Fragestellung:
Patientinnen und Patienten mit einseitigem Hörverlust können mit einem unilateralen Cochleaimplantat (CI) versorgt werden. Es gibt zahlreiche Studien, die die positiven Effekte dieser Versorgung bei einseitiger Taubheit (Single-Sided Deafness, SSD) belegen. Die Anpassung des CIs an das normalhörende Ohr bleibt jedoch eine Herausforderung. Aktuell kommen sowohl standardisierte postoperative als auch anatomiebasierte Fitting-Methoden zum Einsatz. Ziel dieser Studie ist es, zu untersuchen, ob ein frequenzbasiertes Fitting (FBF) des CIs an das normalhörende Ohr das Sprachverständnis sowie das subjektive Hörerlebnis verbessern kann.

Material und Methoden:
In einer prospektiven Studie wurden 24 volljährige Patientinnen und Patienten mit einseitiger CI-Versorgung eingeschlossen. Am Ersttermin (t0) passten sie über Lautsprecher präsentierte Sinustöne selbstständig in Frequenz und Lautstärke an die von den CI-Elektroden produzierten Töne bzw. Klänge an. Die so ermittelten Frequenzen wurden als neue Mittelfrequenzen der CI-Elektroden verwendet und die Filterbänder entsprechend angepasst. Anschließend folgte eine Testserie bestehend aus Sprachtests, Fragebögen und vergleichenden Klangbeispielen. Die Patientinnen und Patienten nutzten das frequenzbasierte Fitting für einen Monat als Standardprogramm, ohne zu wissen, ob es sich um die normale oder frequenzbasierte Einstellung handelte. Danach wurden alle Tests erneut durchgeführt.

Ergebnisse:
Erste Ergebnisse deuten darauf hin, dass die frequenzbasierte Einstellung eine geringere Höranstrengung bei gleichbleibendem Störlärm-Sprachabstand zur Folge haben kann. Subjektiv berichteten Patienten nach einem Monat von weniger Höranstrengung beim Zuhören sowie einer verbesserten Fähigkeit, Musikinstrumente zu erkennen. Die Bewertung der Klangeigenschaften der beiden Programme war interindividuell stark unterschiedlich.

Schlussfolgerung:
FBF könnte helfen, elektrisches und akustisches Hören besser zu integrieren und das Hörvermögen bei SSD-Patienten zu optimieren.

FV 6-5

Der Rückgang der depressiven Symptomatik ist unabhängig von den Verbesserungen der kognitiven Leistungen 12 Monate nach einem CI

Maria Huber[1], Lennart Weitgasser[1], Lisa Reuter[2], Belinda Pletzer[3], Angelika Illg[2]

[1]Universitätsklinikum Für Hals- Nasen-Ohren-Krankheiten Der Pmu, Salzburg, Österreich
[2]Klinik für HNO / Deutsches HörZentrum, Medizinische Hochschule Hannover, Hannover, Deutschland
[3]Zentrum für kognitive Neurowissenschaften, Fachbereich Psychologie, Universität Salzburg, Salzburg, Österreich

Fragestellung:
Wir untersuchten, ob ein möglicher Rückgang der depressiven Symptomatik nach einer Cochlea-Implantation (CI) bei jüngeren und älteren Erwachsenen mit einem Hörverlust ab dem Erwachsenenalter zu einer möglichen Verbesserung der kognitiven Leistungen führt und ob die Veränderungen der depressiven Symptomatik und der kognitiven Leistungen miteinander verbunden sind.

Methoden:
Für diese multizentrische Kohortenstudie wurden 61 CI-Kandidaten im Alter von 25–75 Jahren rekrutiert. Zwölf Monate nach dem CI war die Studienpopulation auf 41 Teilnehmer zurückgegangen („jüngere“ Gruppe, 25–59 Jahre alt, n = 20; „ältere Gruppe“, 60–75 Jahre alt, n = 21). Zur Beurteilung des Hörvermögens wurden audiologische Spracherkennungstests und das Abbreviated Profile of Hearing Aid Benefit (subjektives Hörvermögen) eingesetzt. Klinische und subklinische depressive Symptome wurden mit dem Beck-Depressions-Inventar (BDI II) erfasst. Der kognitive Status wurde mit einer neurokognitiven Testbatterie ermittelt. Die Untersuchungen fanden unmittelbar vor der Operation und 12 Monate nach dem CI statt.

Ergebnisse:
Nach dem CI verbesserten sich die Spracherkennung und das subjektive Hörvermögen signifikant, und die depressive Symptomatik ging signifikant zurück. Die kognitiven Leistungen verbesserten sich ebenfalls, allerdings war lediglich die Verbesserung in der semantischen Wortflüssigkeit in der älteren Gruppe signifikant. Die Veränderungen des Hörvermögens, der depressiven Symptomatik und der kognitiven Leistungen standen in keiner direkten Verbindung zueinander.

Schlussfolgerungen:
Ein CI hat eine positive Auswirkung auf das Hörvermögen und auf die Verringerung der depressiven Symptomatik. Der klinisch relevante Rückgang bei der Depression ist unabhängig von den minimalen und moderaten Verbesserungen bei den kognitiven Leistungen, und zwar unabhängig vom Alter.

FV 7-1

Sprachverständlichkeitsindex - Einsatz des Speech-Intelligibility-Index im klinischen Alltag als wertvolles Instrument zur Verifikation der Hörsystemeversorgungen und im Rahmen der Cochlea-Implantat-Evaluierung.

Johannes Öhlinger[1]

[1]Kepler Universitätsklinikum, 4020 Linz, Österreich

Einleitung:
Die objektive Bewertung von Sprachverständlichkeit ist in der HNO-Heilkunde und Audiologie essenziell, insbesondere bei der Versorgung mit Hörhilfen. Der Speech Intelligibility Index (SII) bietet als etabliertes psychoakustisches Modell eine standardisierte Grundlage zur quantitativen Einschätzung hörbarer Sprachanteile.

Fragestellung:
Welche Rolle spielt der SII in der heutigen audiologischen Praxis, und wie lässt sich seine Aussagekraft in unterschiedlichen Versorgungskontexten einschätzen?

Material:
Grundlage dieses Beitrags ist eine Analyse bestehender internationaler Literatur und praktischer Fälle seit Einführung des 3-stufigen CI-Evaluierungsverfahren in der HNO-Klinik des Kepler-Universitätsklinikum Linz

Methoden:
Der Vortrag bietet einen praxisorientierten Überblick über den SII, illustriert seine Anwendungsmöglichkeiten anhand konkreter Fallbeispiele und diskutiert seine Aussagekraft im interdisziplinären Kontext zwischen Audiologie, Technik und klinischer Versorgung.

Ergebnisse:
Der SII ermöglicht eine differenzierte, simulationsbasierte Bewertung von Sprachverstehenspotenzialen und unterstützt die zielgerichtete Auswahl und Optimierung audiologischer Versorgungsstrategien. Er ergänzt klassische audiometrische Verfahren um eine prognostische Komponente und ist speziell für die Elternberatung, ob eine Cochlea-Implantation oder Hörgeräteversorgung bei ihrem Kind die besten Entwicklungschancen bietet, eine Entscheidungshilfe.

Schlussfolgerungen:
Als prädiktives Instrument mit hoher klinischer Relevanz ist der SII sowohl in der technischen Hörsystemanpassung als auch in der interdisziplinären audiologischen Diagnostik wertvoll. Die Integration individueller Parameter könnte seine Aussagekraft künftig weiter erhöhen.

FV 7-2

Erste klinische Evaluation der HEARO roboterunterstützten Cochlea-Implantation in Österreich

Alice Auinger[1], Clemens Honeder[1], Valerie Dahm[1], Dominik Riss[1], Wolf-Dieter Baumgartner[1], Wolfgang Gstöttner[1], Christoph Arnoldner[1]

[1]Medizinische Universität Wien, Wien, Österreich

Einleitung und Fragestellung:
Die roboterassistierte Cochlea-Implantation (CI) ermöglicht einen minimal-invasiven Zugang zum Innenohr. Damit sollen anatomisch anspruchsvolle Verhältnisse sicherer zugänglich gemacht, das Risiko von Innenohrtraumata reduziert und das Restgehör besser erhalten werden. Dabei wird ein 1,8 mm breiter Tunnel durch das Mastoid zum Innenohr gebohrt. Voraussetzung ist die Einhaltung definierter Sicherheitsabstände zu kritischen anatomischen Strukturen. Ziel dieser Studie ist die Erhebung erster klinischer Erfahrungen mit dem HEARO-System in Österreich bezüglich Machbarkeit, Sicherheit und funktioneller Ergebnisse.

Material und Methoden:
Potenzielle Patient:innen wurden im Vorfeld gescreent und hinsichtlich ihrer Eignung für eine roboterassistierte CI-Implantation beurteilt. Die präoperative Planung erfolgte mittels hochauflösender CT-Bildgebung und einer otologischen Planungssoftware. Zwischen September 2021 und Mai 2025 wurden im Rahmen einer multizentrischen Beobachtungsstudie zehn roboterunterstützte CIs durchgeführt. Dabei wurden Daten zur präoperativen Planung, zur intraoperativen Durchführung sowie zu den ersten postoperativen Hörergebnissen erhoben.

Ergebnisse:
Eine hochauflösende Computertomographie ist für die präzise Darstellung anatomisch relevanter Landmarken unerlässlich. Der operative Ablauf umfasst: Patientenvorbereitung, Hautschnitt, Platzierung der Registrierungsschrauben, intraoperative Bildgebung, Planung und Bohren des Zugangs wofür mehrfache Sicherheitsschritte (insbesondere das Fazialismonitoring) eingehalten werden müssen, sowie Elektrodeninsertion und postoperative Bildgebung. In neun von zehn Fällen konnte die roboterassistierte CI-Implantation komplikationslos durchgeführt werden. In einem Fall musste intraoperativ auf das konventionelle Verfahren gewechselt werden.

Schlussfolgerungen:
Eine exakte und sichere CI-Implantation mit dem Roboter ist möglich. Chancen und aktuelle Grenzen dieser Methode konnten aufgezeigt werden. Weitere klinische Erfahrungen sind erforderlich, um das System weiter zu optimieren und potenzielle Anwendungsmöglichkeiten zu implementieren.

FV 7-3

Individualized cochlear implantation – first experience with the 34 mm electrode for patients with very long cochleae

Andrea Schreier[1], Carmen Molenda[1], Sarah Draut[1], John-Martin Hempel[1], Veronika Volgger[1], Florian Schrötzlmair[1], Daniel Polterauer[1], Joachim Müller[1]

[1]Klinik und Poliklinik für Hals-Nasen-Ohrenheilkunde, LMU München, München, Deutschland

Introduction:
In cochlear implantation choosing the ideal electrode for each patient is crucial. It has been shown that there is a broad variation of the morphology of the cochlea, which can be estimated by the cochlear duct length (CDL). From our patients a relevant proportion has a relatively long CDL and therefore needs a longer electrode for a better cochlear coverage. To optimize tonotopic mapping, a 34 mm long electrode array was designed by MED-EL. This study describes our experience with the FLEX34.

Methods:
So far, 26 patients have received the new FLEX34, one of them bilaterally. Patient characteristics and audiometry results were collected and CDL and angular insertion depth (AID) were calculated with OTOPLAN. Statistical analysis was conducted by computing the mean and standard deviation (SD).

Results:
All patients had a full insertion. The mean CDL was 37.0 mm (SD +/- 1.8 mm). The mean postoperative C1 contact position was at 136.5 Hz (mean AID of 758.0°). Postoperative vertigo was observed in one patient with simultaneous endolymphatic sac surgery. One patient had a postoperative emphysema, which regressed after conservative treatment. No other postoperative complications were observed (incomplete insertion, tip-foldover, kinking, vestibular symptoms). Speech understanding showed mean 62% monosyllables at 65 dB one year postoperatively (SD: +/- 31%).

Discussion:
The FLEX34 is a logical step towards a more personalized cochlea implantation addressing the known variation of the CDL. When complying to landmark-based surgery it is an easy to handle, seemingly less traumatic electrode with good postoperative speech understanding.

FV 7-4

Langzeithörerhalt mit mittellangen und längeren Lateral Wall Elektroden

Thomas Keintzel[1], Wendelin Wolfram[1], Tobias Raffelsberger[1], Lisa Niederwanger[1]

[1]Klinikum Wels Grieskirchen, Wels, Österreich

Einleitung:
Die Erfahrungen der letzten Jahre haben gezeigt, dass bei CI-Kandidaten mit einem präoperativ noch vorhandenen Resthörvermögen nach einer Cochleaimplantation die Hörrehabilitation schneller erfolgt und diese ein besseres Sprachverstehen mit dem Implantat erreichen. Mittlerweile ist eine möglichst strukturschonende Implantationstechnik und die Verwendung atraumatischer Elektroden auch für Patienten ohne präoperatives Resthörvermögen zum Standard geworden. In unserer retrospektiven Studie wurde das Sprachverstehen von Patienten deren Hörschwelle postoperativ über Jahre stabil geblieben ist mit dem Sprachverstehen von Patienten deren postoperativ erhaltende Hörschwelle über die Jahre nicht erhalten geblieben ist mit dem Sprachverstehen präoperativ tauber Patienten verglichen.

Material und Methode:
In die retrospektive Auswertung wurden insgesamt 62 Patienten mit einer CI-Erfahrung von 9 – 16 Jahren eingeschlossen. Die Implantation erfolgte mit Synchronie Implantaten mit Flex 24, Flex 28, Flex soft und Standart-Elektroden. Die Beurteilung des Hörerhalts erfolgte nach dem Hearing Preservation classification system.

Ergebnisse:
Bei 50% der implantierten Patienten konnte das Hörvermögen nach den Kriterien des Hearing Presevation classification systems erhalten werden. Bei 30% der Patienten ist auch nach einem Zeitraum von 9 – 16 Jahren noch eine Reintonhörschwelle erhalten. Je besser das präoperative Resthörvermögen war, desto besser war das Sprachverstehen mit dem Implantat.

Schlussfolgerung:
Ein besseres präoperatives Resthörvermögen, die Verwendung atraumatischer lateral wall Elektroden und eine strukturschonende Implantationstechnik sind eine gute Voraussetzung für eine höhere Rate eines funktionalen Langzeithörerhalts.

FV 7-5

Retrospektive Auswertung von Blutungsereignissen bei Cochlea-Implantation von unter 2-Jährigen

Victoria Isabel Schmid[1], Anselm Joseph Gadenstätter[1], Katharina Thom[2], Linda Lüchtrath[1], Dominik Riss[1], Christoph Arnoldner[1], Valerie Dahm[1], Caroline Sesztak[3]

[1]Universitätsklinik für Hals-, Nasen und Ohrenkrankheiten, Österreich
[2]Universitätsklinik für Kinder- und Jugendheilkunde, Österreich
[3]Christian Doppler Labor für Innenohrforschung, Univ. Klinik für Hals-, Nasen- und Ohrenkrankheiten, Allgemeines Krankenhaus Wien, Medizinische Universität Wien, Wien, Österreich

Einleitung und Fragestellung:
Das perioperative Management von Kleinkindern bis zu 24 Monaten hinsichtlich Flüssigkeitshaushalt und Gerinnung ist vor allem bei Cochlea-Implantationen (CI) wichtig. Hierbei können schon kleinste Blutungsereignisse im OP-Gebiet die Operation deutlich erschweren. Der Stellenwert einer präoperativen Bestimmung der Gerinnungsparameter zur Abschätzung von Blutungsereignissen ist bis heute nicht vollends geklärt. Das Ziel dieser Studie ist es daher, prädiktive Faktoren für Blutungskomplikationen bei CI von Kleinkindern zu etablieren.

Material und Methode:
In dieser retrospektiven Datenanalyse werden Labordaten sowie das Vorkommen intraoperativer Blutungsereignisse von voraussichtlich knapp 150 Patient:innen erhoben, welche in den Jahren 2014-2024 eine CI am AKH Wien erhalten haben und zu diesem Zeitpunkt jünger als 24 Monate alt waren. Es werden sowohl Anämieparameter (Hb, Ferritin, Vitamin B12, Folsäure), Gerinnungsparameter als auch behandlungswürdige Blutungsereignisse, welche z.B. die Gabe von Blutkonserven erforderlich machen, erhoben.

Ergebnisse:
Es werden Alter, Geschlecht, uni/bilaterale CI, aPTT, PTZ sowie Blutungsereignisse miteinander verglichen. Insbesondere soll erhoben werden, ob ein Zusammenhang von Blutungsereignissen mit Abweichungen der Gerinnungsparameter außerhalb der entsprechenden Altersnormen besteht.

Schlussfolgerungen:
Die ersten Lebensjahre sind für den Spracherwerb besonders entscheidend. Kongenital ertaubte Kinder werden deshalb so früh wie möglich mit einem Cochlea Implantat versorgt. Hierbei ist zu beachten, dass intraoperative Blutungen aufgrund der Konstitution und Physiologie einen rascheren Handlungsbedarf erfordern. Das Wissen über die Korrelation von präoperativer Diagnostik und dem Auftreten von Blutungsereignissen kann beim Management und der Planung von CI-Eingriffen dieser vulnerablen Kohorte helfen.

FV 8-1

Trachealkanülenmanagement am Kepler Universitätsklinikum: Qualitätssicherung und Versorgung adulter und pädiatrischer Patient:innen

Julia Penetsdorfer[1], **Theresia Schachreiter[1]**

[1]Kepler Universitätsklinikum GmbH, Linz, Österreich

Die Versorgung tracheotomierter Patient:innen stellt hohe Anforderungen an ein multidisziplinäres Behandlungsteam. Am Kepler Universitätsklinikum (KUK) wurde ein umfassendes Konzept zum Trachealkanülenmanagement (TKM) etabliert, das an allen drei Klinikstandorten umgesetzt wird. Ziel der Arbeit war es, die Versorgungsabläufe sowie die Ausbildungsstandards im TKM zu analysieren und zu optimieren.

Zur Qualitätssicherung wurden strukturierte Abläufe für stationäre und ambulante Betreuung implementiert, u. a. SOPs, Teambesprechungen, standardisierte Schluckdiagnostik (klinisch und mittels FEES) sowie Schulungen für Patient:innen und Angehörige. Eine interdisziplinäre TKM-Task-Force entwickelte Maßnahmen zur Prozessoptimierung und verbesserte die Zusammenarbeit mit den betreuenden Stationen.

Ein besonderes Augenmerk liegt auf der Versorgung pädiatrischer Patient:innen am Med Campus IV. Diese Gruppe stellt aufgrund anatomischer, neurologischer und funktioneller Besonderheiten spezifische Anforderungen. Ein Patientenbeispiel veranschaulicht die komplexe logopädische Betreuung mit Fokus auf Weaning, oralem Kostaufbau und Elternberatung.

Schlussfolgernd zeigt sich, dass durch strukturierte Abläufe, interprofessionelle Fortbildungen und spezialisierte Teams eine qualitativ hochwertige und sichere TKM-Versorgung realisierbar ist – sowohl für Erwachsene als auch für Kinder.

FV 8-2

Isoliertes Schluckgeräusch ohne Dysphagie – interdisziplinäre Evaluation mit funktionell-anatomischem Therapieansatz

Michael Klimas[1], Herwig Swoboda[1]

[1]Barmherzige Brüder Eisenstadt, Eisenstadt, Österreich

Einleitung und Fragestellung:
Ein 36-jähriger Patient stellte sich mit einem seit über einem Jahr bestehenden, isolierten Schluckgeräusch vor – ohne begleitende Dysphagie, Schmerzen oder Boluspassagestörung. Frühere Abklärungen durch Orthopädie und Psychiatrie blieben ohne wegweisenden Befund, auch physiotherapeutische Maßnahmen führten zu keiner Besserung. Ziel war die Identifikation einer strukturell-funktionellen Ursache sowie die Ableitung eines gezielten therapeutischen Ansatzes.

Material und Methoden:
Es erfolgten eine strukturierte Anamneseerhebung, klinische Untersuchung mit Palpation, flexible transnasale Endoskopie sowie Sonographie der Halsweichteile. Ergänzend wurden MRT und CT durchgeführt. Zur funktionellen Beurteilung wurde eine dynamische Schluckuntersuchung geplant. Die erhobenen Befunde wurden interdisziplinär durch HNO und Radiologie gemeinsam bewertet.

Ergebnisse:
Trotz unauffälligem Schleimhautstatus zeigten sich in der Bildgebung funktionell relevante Konstellationen im Bereich der laryngealen Aufhängung. Bildmorphologische Befunde sprechen für eine mechanische Interaktion zwischen Hyoid und Schildknorpel während des Schluckvorgangs. Eine segmentale Fehlhaltung der HWS wird als mitursächlicher Faktor diskutiert. Aufgrund der Befundkonstellation wurde ein gezielter funktionell-anatomischer Eingriff im Bereich des Schildknorpels in Erwägung gezogen.

Schlussfolgerungen:
Akustische Schluckphänomene ohne objektive Dysphagiezeichen sind selten, aber klinisch relevant – insbesondere durch den subjektiven Leidensdruck der Betroffenen. Durch gezielte dynamische Bildgebung und interdisziplinäre Analyse können in ausgewählten Fällen anatomisch basierte Therapieansätze begründet werden.

FV 8-3

Unsere Erfahrungen in der Behandlung von Kontaktgranulomen und chronischer hyperplastischer Laryngitis im Praxisalltag mit Falldarstellung

Josef Schlömicher -Thier[1]

[1]HNO und Stimmzentrum Salzburg, Salzburg, Österreich

Einleitung:
Kontaktgranulome sind gutartige Kehlkopfläsionen mit oft kontroverser Behandlung und Rezidivneigung. Laut aktueller Literatur umfassen die häufigsten Behandlungsoptionen Stimmtherapie und Antireflux-Pharmakotherapie, intraläsionale Steroidinjektionen, Botulinumtoxin-Injektionen und chirurgische Exzision. Dieser Artikel beleuchtet die Erfahrungen mit den eigenen Behandlungsstrategien bei Primärläsionen und Rezidiven sowie die Ergebnisse im Praxisalltag.

Hintergrund:
Wir überprüften die Krankenakten von 111 Patienten mit der Diagnose Kontaktgranulom oder Stimmlippengranulom zwischen Januar 1997 und Oktober 2018 und schlossen 53 Patienten ein, deren Nachuntersuchungsdaten zur Auswertung vorlagen. Alle Patienten mussten die RSI- und VHI-Fragebögen ausfüllen und wurden mit einem Stepdown - Modus der Proteinpumpeninhibitoren, Ernährungsberatung, Lebensstiländerung mit Anti-Stress-Management und semiokkludierter Stimmtherapie (SOVT) behandelt. Die oropharyngeale pH-Messung mit dem System Restech war bei 13 Patienten notwendig, um die zugrunde liegende Refluxkrankheit und die Lebensgewohnheiten besser zu verstehen.

Schlussfolgerung:
Unserer Erfahrung nach ist als wichtigste Behandlungsmaßnahme zur Reduktion und/oder vollständigen Abheilung von Kontaktgranulomen und chronischer Laryngitis im Praxisalltag ein multimodales Konzept für Diagnostik und Therapie erforderlich, wie beispielsweise:

- Lifestyle und Diät-Anamnese
- Video-Stroboskopische Documentation
- Oropharyngeal Ph-Measurement
- Transnasal Esophagoskopie
- Antireflux Medikation zusammen mit Diät-und Life-Stile Änderung
- Korrektur der Folgen von pathologischen Stimm-Mißbrauch mit Lax Vox (SOVT)
- Anti-Stress Management

FV 8-4

Hyperakusis und Hör-Rehabilitation bei Cochlea Implantat (CI) Patienten: Erste Ergebnisse

Lisa Hagn[1], Tobias Raffelsberger[2], Lennart Weitgasser[1], Thomas Keintzel[2], Maria Huber[1]

[1]Universitätsklinikum für Hals-Nasen-Ohren-Krankheiten, Paracelsus Medizinische Privatuniversität Salzburg, Landeskrankenhaus Salzburg, Österreich
[2]Abteilung für Hals-, Nasen- und Ohrenkrankheiten, Klinikum Wels-Grieskirchen, Österreich

Einleitung und Fragestellung:
Hyperakusis ist eine krankhafte Intoleranz für Alltagsgeräusche (H93.2). Wir wollen wissen, a) wie häufig Hyperakusis in Cochlea Implantat (CI)-Zentren vorkommt und b) ob sie sich während der CI-Versorgung verändert (ohne spezifische Behandlung).

Methoden:
Zur Erhebung der Häufigkeit (a) wird in zwei CI-Zentren die Anzahl der erwachsenen CI-PatientInnen mit einem beidseitigen Hörverlust und mit Hyperakusis mit der Anzahl der erwachsenen CI-PatientInnen (mit beidseitigem Hörverlust) ohne Hyperakusis verglichen. Ad b) Fallserien werden durchgeführt, bei denen der HIQ (Hyperacusis Impact Questionnaire), der SSSQ (Sound Sensitivity Symptoms Questionnaire), sowie eine Visuelle Analogskala verwendet werden. Weitere validierte Screening-Fragebögen erfassen Tinnitusbelastung und Höranstrengung, sowie Angst- und die depressive Symptomatik. Messzeitpunkte sind vor dem CI, bei der Erstanpassung sowie drei, sechs und 12 Monate nach CI.

Ergebnisse:
Ad a) Im Zeitraum von 07/2023 bis 05/2025 wurden in Salzburg 5 Hyperakusisfälle festgestellt (6%, N=87 CI-PatientInnen). Ad b). Verlaufsdaten (Salzburg, Wels) liegen in zwei von sechs Fällen vor. Fall 1 ist ein 57-jähriger Mann mit Hyperakusis und schwergradigem Tinnitus seit drei Jahren, sowie dem Verdacht einer depressiven Störung. Sechs Monate nach CI nahmen die Hyperakusisbeschwerden sowie der soziale Rückzug zu. Gleichzeitig verbesserte sich das subjektive Hörvermögen, die depressive Symptomatik und die Tinnitusbelastung. 12 Monate nach CI waren die Hyperakusisbeschwerden zurückgegangen. Die Spracherkennung (Freiburger) hatte sich verbessert. Fall 2 ist ein 77-jähriger Mann mit Hyperakusis seit 40 Jahren. Drei Monate nach CI reduzierte sich die Hyperakusisbelastung bei verbesserter Spracherkennung und verbessertem subjektiven Hörvermögen.

Schlussfolgerung:
Hyperakusis scheint eine komplexe und nicht allzu seltene Erkrankung bei CI-PatientInnen zu sein.

FV 8-5

Elektrostimulationstherapie bei CI-implantiertem Patienten – Ein Fallbericht

Veronika Mair[1]

[1]Kepler Universitätsklinikum Med Campus III / HNO, Linz, Österreich

Einleitung:
Die Cochlea-Implantation stellt eine etablierte Versorgungsoption bei hochgradiger sensorineuraler Hörstörung dar. Komplexe Schädel-Hirn-Traumata mit multiplen otologischen und neurologischen Schäden und zusätzlicher Fazialisparese erfordern ein präzises koordiniertes, multidisziplinäres Vorgehen im klinischen Setting.

Patient:
Ein 35-jähriger Patient erlitt bei einem Arbeitsunfall ein offenes Schädel-Hirn-Trauma Grad III, eine beidseitige Schädelbasisfraktur, eine linkshemisphärische Subarachnoidalblutung, eine beidseitige Felsenbeinfraktur sowie weitere multiple Frakturen und Blutungen.

Intervention:
Nach initialer traumatologischer und neurochirurgischer Stabilisierung erfolgte aus HNO-ärztlicher Sicht die Versorgung der Rhinoliquorrhoe, des Hämatosinus und Hämatotympanons rechts. Die im stationären Verlauf neu aufgetretene Fazialisparese (House-Brackmann VI) veranlasste eine erweiterte audiologische und bildgebende Diagnostik, die eine hochgradige einseitige sensorineurale Schwerhörigkeit sowie eine Querfraktur mit Frakturlinie durch Cochlea, Bogengang und Meatus acusticus internus ergab. Nach initialer Verordnung eines CROS-Hörsystems wurde basierend auf positiver E-BERA und CT-Bildgebung die Indikation zur Cochlea-Implantation gestellt. Die traumatische Fazialisparese wurde zeitgleich zum ersten CI Fitting mittels funktioneller Elektrostimulation (FES) therapiert.

Ergebnisse:
Die synchrone Implementierung beider Therapiestrategien resultierte in einem funktionell zufriedenstellenden Ergebnis. Der Patient ist aktuell beruflich reintegriert, auditiv adäquat versorgt und weist eine Fazialisfunktion House-Brackmann II auf.

Schlussfolgerung:
Dieser Fallbericht dokumentiert die erste gleichzeitige Anwendung von CI-Versorgung und gezielter elektrischer Fazialisstimulation in Österreich. Das Potenzial innovativer, interdisziplinär synchronisierter Therapieansätze bei komplexen PatientInnen wird verdeutlicht und liefert Impulse für zukünftige Behandlungsstrategien.

PN 2

HPV-Impfung bei jungen Männern: Wissensdefizite und Aufklärungsbedarf unter österreichischen jungen Männern

Emanuel Maitz[1], Reinhard Domanyi[1], Jakob Pock[1], Angelika Lang[1], Michael Habenbacher[1], Katharina Walla[1], Alexandros Andrianakis[1], Thomas Lampl[1], Thomas Weiland[1], Dietmar Thurnher[1]

[1]Universitätsklinik für Hals-, Nasen- und Ohrenheilkunde LKH Graz, Graz, Österreich

Hintergrund und Zielsetzung:
Das Humane Papillomavirus (HPV) ist eine der häufigsten sexuell übertragbaren Infektionen und spielt eine zentrale Rolle in der Pathogenese zahlreicher Erkrankungen wie maligner Tumoren, darunter Zervix-, Anal- und Oropharynxkarzinome. Die HPV-Impfung ist eine etablierte präventive Maßnahme, die das Risiko dieser Karzinome signifikant reduziert. Dennoch bestehen erhebliche Wissenslücken, insbesondere unter jungen Männern, hinsichtlich der Bedeutung und des Nutzens dieser Impfung. Ziel dieser Studie war es, den Wissensstand und die Impfakzeptanz unter männlichen etwa achtzehnjährigen Stellungspflichtigen in Österreich zu evaluieren.

Methoden:
In dieser Querschnittsstudie wurden 88 männliche Stellungspflichtige (Durchschnittsalter 18 Jahre) während der Musterung mittels Fragebogen befragt. Der Fokus lag auf dem Impfstatus, dem generellen Wissen über HPV sowie der Wahrnehmung über die Impfung. Die Daten wurden anonym erhoben und deskriptiv analysiert.

Ergebnisse:
Lediglich 33 % der Befragten wussten, dass sie gegen HPV geimpft waren, trotz Empfehlung zur HPV-Impfung in Österreich für Jugendliche. Nur 28 % der Befragten konnten korrekt angeben, welche Personengruppen von der Impfung profitieren. Häufige Missverständnisse umfassten die Annahme, dass die Impfung ausschließlich für Frauen vorgesehen sei, sowie ein unzureichendes Bewusstsein für HPV-assoziierte Erkrankungen.

Schlussfolgerung:
Die Ergebnisse offenbaren erhebliche Wissensdefizite hinsichtlich der HPV-Impfung und ihrer geschlechtsübergreifenden Bedeutung. Zur Optimierung der Impfakzeptanz sind gezielte, evidenzbasierte Aufklärungsmaßnahmen erforderlich, die die geschlechtsunabhängigen Vorteile der HPV-Impfung in den Fokus rücken. Diese Maßnahmen sind entscheidend, um die Inzidenz HPV-assoziierter Erkrankungen nachhaltig zu senken.

PN 3

Silencing PTBP1 reduces HNSCC cell line proliferation

Elisabeth Schmidt Lorang[1], Julia Mergner[2], Ali Bashiri Dezfouli[1,3], Maria Shoykhet[1], Barbara Wollenberg[1]

[1]Department of Otolaryngology, Head and Neck Surgery, School of Medicine, University Hospital TUM, München, Deutschland
[2]BayBioMS@MRI, Bavarian Center for Biomolecular Mass Spectrometry at the University Hospital TUM, München, Deutschland
[3]Central Institute for Translational Cancer Research, Technical University of Munich (TranslaTUM), Department of Radiation Oncology, University Hospital TUM, München, Deutschland

Introduction and aim:
RNA-binding proteins can affect tumor growth and metastasis through regulation of transcription of tumor-associated proteins. In that context, the polypyrimidine tract binding protein 1 (PTBP1) has been associated with head and neck squamous cell carcinoma (HNSCC). We aimed to further investigate the role of PTBP1 in head and neck cancers.

Material and methods:
Using siRNA-mediated knockdown we investigated the role of PTBP1 in HNSCC cell lines, via proliferation assays, qPCR and Western blot analyses. Furthermore, we characterized the effect of siPTBP1 using a proteomics approach. In addition, we assessed PTBP1 protein expression in tumor and healthy tissue using immunohistochemical approaches.

Results:
PTBP1 expression was enhanced in head and neck tumors. A knockdown of PTBP1 in HNSCC cell line cells reduced proliferation, paralleled by an altered mRNA-profile and enhanced death receptor 5 (DR5) protein expression. In line with that, caspase-8 levels were also increased. Finally, we validated our findings from the cell culture, and found decreased DR5 levels in tumors with increased PTBP1 levels.

Conclusion:
Our data indicate that targeting PTBP1 expression and thereby affecting DR5 expression might be a potential personalized therapeutic approach for HNSCC treatment in the future, especially for therapy-resistant HNSCC patients.

PN 4

Impact of dupilumab on SNOT-22 subdomains in patients with chronic rhinosinusitis with nasal polyps

Angelika Lang[1], Michael Habenbacher[1], Ulrich Moser[1], Jakob Pock[1], Thomas Lampl[1], Clemens Holzmeister[1], Ahmed Abaira[1], Jakob Staudinger[1], Alexandros Andrianakis[1]

[1]Medizinische Universität Graz, Graz, Österreich

Introduction and aim:
The effectiveness of dupilumab in improving quality of life in patients with chronic rhinosinusitis with nasal polyps (CRSwNP) has been demonstrated in multiple real-life studies, primarily using the SNOT-22 questionnaire. The SNOT-22 can be categorized into distinct subdomains, each reflecting specific symptom types. As distinct outcome measures, the SNOT-22 subdomains offer additional clinical insights beyond the overall total score. However, real-life data on subdomain-specific responses to dupilumab in CRSwNP remain limited.

Material und methods:
This retrospective cohort analysis included 89 patients with CRSwNP, who received dupilumab treatment between January 2020 to February 2025 at the Medical University of Graz. After six months of treatment, changes in total SNOT-22, and its subdomains (Nasal, otologic/facial pain, sleep, emotional were evaluated.

Results:
Total SNOT-22 and all subdomains improved statistically significant ($p<0.05$), exceeding each respective MCID. The total SNOT-22 score dropped from 53.2 (SD 21.6) to 24 (SD 19.1). Nasal subdomain scores decreased from 24.4 (SD 7.9) to 11.0 (SD 7.9), otologic/facial pain subdomain from 5.3 (SD 4.7) to 1.8 (SD 3.1), sleep subdomain from 19.8 (SD 10.2) to 9.3 (SD 8.7), and emotional subdomain from 3.5 (SD 2.7) to 1.3 (SD 1.6).

Conclusion:
Dupilumab significantly improves both overall disease burden and domain-specific symptoms in CRSwNP patients. These real-world findings underscore the added clinical value of subdomain analysis in monitoring treatment response and tailoring patient-centered care.

PN 5

Grass Allergic Patient Survey: Determination of the minimal clinically important difference for a combined symptom and medication score in grass AIT

Oliver Pfaar[1], Uwe Berger[2], Markus Berger[3], Ralph Mösges[4], Sven Becker[5], Stefanie Dramburg[6], Katrin Birkholz[7], Sue Mon[8], Peter Adura[8], Matthias F. Kramer[8], Mathew A. Skinner[8], Peter-Jan de Kam[8]

[1]Department of Otorhinolaryngology, Head and Neck Surgery, Section of Rhinology and Allergy, University Hospital Marburg, Philipps-Universität Marburg, Marburg, Germany
[2]University of Innsbruck, Department of Botany, Insbruck, Austria
[3]Department of Oto-Rhino-Laryngology, Head and Neck Surgery, Klinik Landstraße, Wiener Gesundheitsverbund; Allergy Centre Vienna West; Sigmund Freud Private University Vienna, Austria
[4]Institute of Medical Statistics and Computational Biology, Faculty of Medicine, Univ. of Cologne, Cologne, Germany
[5]Department of Otorhinolaryngology, Head and Neck Surgery, University Medical Center of Eberhard-Karls University Tübingen, Tübingen, Germany
[6]Department of Pediatric Respiratory Medicine, Immunology and Critical Care Medicine, Charité Universitätsmedizin, Berlin, Germany
[7]Bencard Allergie GmbH, Munich, Germany, [8]Allergy Therapeutics, Worthing

Introduction and aim:
Since the inception of the EAACI recommended Combined Symptom and Medication Score (CSMS0-6) for Phase III allergen immunotherapy (AIT) trials, no generalizable and well justified recommendations for a minimal important clinical difference (MCID) have been established. Here, a patient-centric approach was applied to generate direct patient evidence on MCID for a grass allergy product.
Material and methods:
A patient survey was conducted in Germany and Austria, to identify the MCID for a grass AIT product using a series of consecutive questions covering their 2 most severe symptoms (based on CSMS nose and eye score definitions). Only patients with self-rated moderate to severe grass allergy were selected through the pollen information network in Vienna (www.polleninformation.at), and a company website (www.bencard.com). The survey link was shared by the German Patient Organization DAAB
Results:
1071 moderate to severe grass allergic participants completed the survey. The median and 3rd quartile step improvement considered clinically relevant by patients was 1 step in their most severe symptom only (e.g. improvement from severe to moderate). The minority of patients (31%) considered MCID to be >1-step-improvement on a single symptom or ≥1 steps on their 2 most severe symptoms. This translated in an average MCID on EAACI CSMS0-6 scale (0.21 to 0.23 points).
Conclusion:
This survey provides direct patient evidence of MCID in patients with grass-pollen-induced allergic rhinitis. The vast majority considered a 1-step-improvement in their most severe symptom alone being clinically relevant, translating into an MCID for tCSMS0-6 (0.21-0.23 points).

PN 6

Successful Off-Label Use of Tezepelumab in a Patient with CRSwNP and Hypersensitivity to Dupilumab and Mepolizumab

Ahmed Abaira[1], Michael Habenbacher[1], Ulrich Moser[1], Clemens Holzmeister[1], Jakob Pock, Angelika Lang, Alexandros Andrianakis

[1]Universitätsklinik für Hals-, Nasen- und Ohrenheilkunde, Medizinische Universität Graz, Graz, Österreich

Introduction:
Type 2 chronic rhinosinusitis with nasal polyps (CRSwNP) cannot always be adequately controlled with topical and systemic corticosteroids or functional endoscopic sinus surgery (FESS). The advent of biologics has fundamentally changed the therapeutic approach to CRSwNP.

Case Report:
A 39-year-old male patient with CRSwNP and comorbid asthma was initially treated with FESS in 2021 but became symptomatic again one year later. Subsequent treatment with local and systemic corticosteroids failed to alleviate his symptoms. In the spring of 2024, the patient began therapy with dupilumab, which led to a notable improvement in his symptoms. Following the second administration, he developed signs of an allergic reaction, including throat irritation, globus sensation, and dizziness. Biologic therapy was then switched to mepolizumab, however, the patient experienced a similar allergic reaction after the second administration. Given the previously observed clinical response to biologic treatment, off-label therapy with tezepelumab was initiated.

Results:
After six months of treatment with tezepelumab, the patient showed significant improvement in nasal symptoms and olfactory dysfunction. The Sino-Nasal Outcome Test (SNOT-22) score decreased from 88 to 2, and the Nasal Polyp Score (NPS) was reduced from 4 to 0. Asthmatic symptoms also improved. The Asthma Control Test (ACT) score increased from 15 to 17. The peripheral eosinophil count declined from 700/µL to 400/µL, and total IgE levels decreased from 15.1 U/mL to 8 U/mL.

Conclusion:
Tezepelumab showed promising results as an alternative to other biologics in the treatment of type 2 CRSwNP, with substantial improvement in clinical symptoms.

PN 7

Improved quality of life after AIT with PQ Grass 27600 SU in comparison to SLIT products in grass allergic patients

Peter-Jan de Kam[1], Stefan Zielen[2], Jonathan A. Bernstein, Uwe Berger[4], Markus Berger[5], Ralph Mösges[6], Mohammed H. Shamji[7], Lawrence DeBuske[8], Marion Seybold[9], Oliver Armfield[1], Katharina Lis[9], Fiona Sellwood[1], Matthias F. Kramer[1], Matthew A. Skinner[1]

[1]Allergy Therapeutics, Worthing, United Kingdom
[2]Department of Pediatrics, University Hospital, Goethe University; Respiratory Research Center Medaimun GmbH, Frankfurt, Germany
[3]University of Cincinnati College of Medicine, Department of Internal Medicine, Division of Rheumatology; Allergy and Immunology and Bernstein Clinical Research Center, Cincinnati, USA
[4]University of Innsbruck, Department of Botany, Austria
[5]Department of Oto-Rhino-Laryngology, Head and Neck Surgery, Klinik Landstraße, Wiener Gesundheitsverbund; Allergy Centre Vienna West; Sigmund Freud Private University Vienna, Austria
[6]IMSB, Medical Faculty University at Cologne; ClinCompetence Cologne GmbH, Cologne, Germany
[7]National Heart and Lung Institute, Imperial College London; NIHR Imperial Biomedical Research Centre, London, United Kingdom
[8]George Washington University Hospital, Washington, USA
[9]Bencard Allergie GmbH, Munich, Germany

Introduction and aim:
PQ Grass 27600 SU is a short-course, aluminium-free, modified subcutaneous immunotherapy product for treatment of seasonal allergic rhinitis. Two randomised double-blind, placebo-controlled field studies were recently completed with positive primary and secondary results. To assess the relevance of the improvement in rhinoconjunctivitis quality of life questionnaire score (RQLQ[S]) achieved with PQ Grass, a comparison was made to Phase III RQLQ[S] results of two registered sublingual immunotherapy (SLIT) products.
Material and methods:
For PQ Grass a meta-analysis approach was applied where the RQLQ[S] results of the single study analyses were combined, and a common effects data integration was performed, using weights determined by study size. For the SLIT Phase III studies the total treatment effect size and 95% CIs were derived using an integrated analysis approach, based on effect sizes and 95% CI's from published Phase III studies, weighing results based on study size.
Results:
The PQ Grass 27.600 SU trials (G309, G306) demonstrated large and statistically significant improvements in RQLQS[S] compared to placebo, −0.72 points (−37.9%, p=0.02) and -0.49 points (-27.5%, p=0.0001), respectively. Meta-analysis of PQ Grass 27.600 SU demonstrated an overall improvement in RQLQ[S] of -0.51 points (- 28.9%, p<0.00001). An average RQLQ[S] improvement of -0.20 and –0.32 points was calculated for the single-grass and five-grass SLIT tablets compared to placebo.
Conclusion:
PQ Grass 27600 SU demonstrated a clinically meaningful improvement in rhinitis quality of life . PQ Grass 27.600SU achieved an ~2-fold more pronounced RQLQ(S) improvement compared to registered grass SLIT-products with daily tablet intake.

PN 8

Kaposiformes Hämangioendotheliom bei Neugeborenem mit Nasenatmungsbehinderung – Ein Fallbericht

Andreas Hametner[1]

[1]HNO Kepler Universitätsklinikum, Linz, Österreich

Einleitung und Fragestellung:
Ein Neugeborenes stellte sich mit behinderter Nasenatmung, Sättigungsabfällen beim Trinken und blutigem Sekret aus der Nase vor. Die Differentialdiagnose umfasst vor allem Teratome, die aufgrund ihrer häufigen Lage und symptomatischen Ähnlichkeiten zu vaskulären Tumoren in Betracht gezogen werden. Ziel dieser Arbeit ist die Beschreibung eines seltenen Falles eines kaposiformen Hämangioendothelioms in der Nasenhaupthöhle und die Diskussion differenzialdiagnostischer Überlegungen.

Material und Methoden:
Der Patient wurde zunächst am 1. Tag nach der Geburt mit den oben genannten Symptomen vorgestellt. Am 3. Tag zeigte die Bildgebung eine Raumforderung in der rechten Nasenhaupthöhle mit Totalobstruktion und Verschiebung des Septums sowie der Lamina papyracea. Nach der Diagnosestellung erfolgte eine Navigationsgesteuerte transnasale endoskopische Tumorresektion inklusive Schädelbasisabdeckung aufgrund eines Liquorlecks.

Ergebnisse:
Postoperativ waren die Befunde unauffällig, und der Patient zeigte keine Beschwerden. Die histologische Untersuchung ergab ein kaposiformes Hämangioendotheliom, das als Ursache der Beschwerden identifiziert wurde.

Schlussfolgerungen:
Das kaposiforme Hämangioendotheliom stellt eine seltene, jedoch relevante Differentialdiagnose bei Neugeborenen mit Nasenatmungsbehinderung dar. Eine frühzeitige bildgebende Diagnostik und die differenzierte Betrachtung anderer nasaler Tumoren, wie Teratomen und vaskulären Läsionen, sind entscheidend für die Behandlung. Der Fall zeigt, dass eine frühzeitige chirurgische Intervention zu einer vollständigen Besserung führen kann.

PN 9

Postoperative Schmerztherapie nach Tonsillotomie im Kindesalter: Adhärenz zur WHO-Stufentherapie und Umsetzung hausinterner Vorgaben

Paul Liechtenecker[1], Christoph Suntinger[1], Dominik Wild[2]

[1]Medizinische Universität Graz, Graz, Österreich
[2]Krankenhaus der Barmherzigen Schwestern Ried, Ried im Innkreis, Österreich

Einleitung und Fragestellung:
Eine strukturierte Schmerztherapie ist essenziell für die postoperative Versorgung von Kindern nach Tonsillotomie. Ziel dieser retrospektiven Analyse war es, die Umsetzung der WHO-Stufentherapie sowie die Übereinstimmung mit hausinternen postoperativen Schmerzverordnungen zu überprüfen.

Material und Methoden:
Analysiert wurden 173 Datensätze von Kindern, die sich im Jahr 2024 einer Tonsillotomie unterzogen hatten. Untersucht wurde, welche Analgetika postoperativ verabreicht wurden, ob diese mit den hausintern vorgesehenen Verordnungen übereinstimmten und inwiefern sie dem WHO-Stufenschema entsprachen.

Ergebnisse:
In 96,5 % der Fälle wurde ein starkes Opioid (WHO-Stufe III) eingesetzt. Eine Kombination zweier Opioide fand sich in 30,6 % der Fälle, was der WHO-Leitlinie widerspricht. NSAR wurden in 3,5 % eingesetzt, Paracetamol hingegen in 95,4 %. In etwa 68 % der Fälle wich die tatsächlich verabreichte Medikation von der dokumentierten postoperativen Verordnung ab.
Wichtig ist jedoch, dass ein Teil dieser Abweichungen durchaus dem WHO-Stufenschema entsprach – die Umsetzung war also häufig klinisch sinnvoll, jedoch nicht deckungsgleich mit dem formalen Therapieplan.

Schlussfolgerungen:
Die Ergebnisse zeigen eine grundsätzlich engagierte Schmerzversorgung mit punktuellem Optimierungspotenzial. Die häufige Abweichung von Verordnung und tatsächlicher Gabe legt nahe, dass systematische Ursachen bestehen – z. B. in der Kommunikation oder Dokumentation. Eine vertiefende Analyse der Hintergründe sowie die begleitende Evaluation künftiger Strukturmaßnahmen erscheinen zielführend, um die Umsetzung und Dokumentation der Schmerztherapie nachhaltig zu verbessern

PN 10

Retrospektive Analyse der perioperativen Gabe von Corticosteroiden bei Tonsillektomien bei Erwachsenen

Paul Liechtenecker[1], Dominik Wild[2], Christoph Suntinger[1]

[1]Medizinische Universität Graz, Graz, Österreich
[2]Barmherzige Schwestern Krankenhaus Ried, Ried im Innkreis, Österreich

Einleitung:
Eine Vielzahl von Studien belegen den positiven Effekt von Kortikosteroiden in der postoperativen Phase nach Tonsillektomien. In dieser retrospektiven Analyse wird überprüft, inwieweit die Empfehlungen für die perioperative Steroidgabe an der HNO-Abteilung in Ried im Innkreis befolgt werden.

Zielsetzung:
Untersucht wird die Adhärenz der perioperativen Gabe von Corticosteroiden zu den lokalen und internationalen Empfehlungen.

Methodik:
Retrospektive Analyse von 101 Patienten, bei denen während des Zeitraums vom 01.07.2024 bis 31.01.2025 eine Tonsillektomie durchgeführt wurde.

Ergebnisse:
Insgesamt bekamen 81,2% der Patienten während ihres Aufenthalts Dexamethason intravenös verabreicht. Rund 73,26% der Patienten erhielten intraoperativ entsprechend den Empfehlungen eine einmalige intravenöse Gabe von Dexamethason. In allen Fällen wurde das Corticosteroid Dexamethason verwendet. Am häufigsten wurden Dosierungen zwischen 0,03mg/kg und 0,08mg/kg gewählt. Es konnten zusätzlich keine statistisch signifikanten Zusammenhänge zwischen Dexamethason und den postoperativen Verläufen der Patienten hergestellt werden.

Fazit:
Die Adhärenz zu den lokalen und internationalen Empfehlungen ist mit 73,26% partiell gegeben. Um die Rate der perioperativen Kortikosteroidgabe zu verbessern sind Fortbildungen in der Zusammenarbeit mit der Abteilung für Anästhesie geplant. Eine Reevaluierung wird danach durchgeführt.

PN 11

Altersbedinge Veränderungen an den Ranvier'schen Schnürringen des Hörnervs bei C57BL6/N und CBA Mäusen

Niklas Hammerstein[1], Maria Luque[1], Sree Jeevitha[1], Celina Kanetscheider[1], Joachim Schmutzhard[1], Alexander Glückert[1], Rudolf Glückert[1]

[1]HNO Klinik, Innenohrlabor, Innsbruck, Österreich

Altersbedingte Veränderung des Hörnervs gehen mit einem stätigen Verlust von Spiralganglienzellen und axonalen Fortsätzen einher. Andere Parameter die wichtig für die Weiterleitung von Aktionspotentialen sind, wurden bisher eher spärlich untersucht. In dieser Studie wurden bei zwei Mausstämmen (C57BL6/N und CBA/J) mit unterschiedlichem altersbedingtem Hörverlust, Ranvier'sche Schnürringe automatisiert vermessen und der wichtigste spannungsabhängige Ionenkanal für die Entstehung von Aktionspotentialen (Nav 1.6) quantifiziert. Veränderungen der Zusammensetzung der Nervenfaserpopulationen wie auch einer möglichen paranodalen Demyelinisierung wurden untersucht und mit evozierten auditorischen Hirnstammableitungen korreliert. Verlust bestimmter Faserpopulationen und Abnahme der Dichte des wichtigen Ionenkanals im Alter der Mäuse weisen darauf hin, dass die Funktionalität der Cochlea Neurone zunehmend beeinträchtigt wird. Diese Daten zeigen uns, dass ein Erhalt der Gesundheit der Neurone ebenso wichtig ist wie Vermeidung von schädigendem Lärm und ototoxischen Einflüssen.

PN 12

Frequency-Specific Mapping of Murine Auditory Nerve Fibers: Investigating G-Ratio in Serial Sections

Sree Jeevitha[1], Mahdi Fallahtaherpazir[1], Anneliese Schrott-Fischer[1], Theresa Eberharter[1], Maria Luque[1], Rudolf Glückert[1]

[1]Medizinische Universität Innsbruck, Innsbruck, Österreich

The cochlea encodes sound via a precise tonotopic organization where specific frequencies map to distinct locations along its length, ranging from 1kHz to 100kHz in mice. To achieve frequency-specific analysis on thin plastic sections, we generated a three-dimensional frequency map using high resolution microCT datasets and the Greenwood function. Given the minimal anatomical variation in inbred mouse strains, this serves as a universal reference for a precise frequency localization.

Age-related auditory nerve degeneration impacts hearing, with frequency-specific patterns varying across mouse strains. Selective loss and preservation of distinct nerve fiber populations may influence hearing function. By integrating frequency-specific auditory brainstem response (ABR) audiometry with precise frequency mapping on histological sections, we correlate physiological data with nerve fiber morphometry. Manual segmentation of the basilar membrane (ThermoFisher Amira3D) at the inner hair cell level enabled spatial mapping of nerve fibers into an “atlas” dataset, allowing the registration of the thin sections within the microCT dataset for an exact frequency correlated morphological analysis. The software-based segmentation (AxonDeepSeg) and automated evaluation of the g-ratio using deep learning algorithms will provide an objective assessment of nerve fiber morphometry across different frequency regions. Here we present a new method for exact frequency specific and unbiased measurements of g-ratios for a medium throughput approach. By correlating ABR parameters, including hearing thresholds and latencies between young vs aged mice, we aim to refine our understanding of frequency-specific neural degeneration of the myelin sheet. This insights into cochlear pathology will be used for modelling strategies to improve cochlear implants.

PN 13

Vascular Changes in the Human Inner Ear with Ageing

Pedram Ghaderi[1,2], Mahdi Fallahtaherpazir[1], Maria Luque[2], Marta Konopka[1,2], Elisabeth Pechriggl[2], Rudolf Glückert[1]

[1]HNO Klinik, Innenohrlabor, Innsbruck, Österreich
[2]Institut für Klinisch-Funktionelle Anatomie, Innsbruck, Österreich

The stria vascularis, a highly vascularized structure in the scala media of the cochlea, is crucial for maintaining an electrochemical gradient fundamental for hair cell function. Structural and functional changes in this region are hypothesized to contribute to secondary sensorineuronal degeneration, particularly with aging. Understanding these alterations and influencing factors is essential for optimizing future therapeutic approaches. This study investigates vascular and sensorineuronal changes in the cochlea, cochlear nerve by combining 3D segmentation analysis and correlative histology.

Morphometrical changes of the stria vascularis come along with functional deficits, hence 3D segmentation of the entire stria vascularis was performed using ThermoFisher Amira 3D software. For the thorough description of the method, we refer to approach by Mahdi Fallahtaherpazir from another poster which involved Savitzky-Golay filtering and computation of tangent vectors to generate perpendicular planes. These planes allowed for cross-sectional area profiling, enabling the assessment of tonotopic changes along the cochlea every 175µm.

Correlated histological analysis of structural changes with additional immunohistochemistry (IHC) on paraffin and cryosections involved, targeting markers such as CD34 (angiogenesis), CD31 (endothelial activation), α-SMA (vascular smooth muscle and pericytes transformation), CD68 (inflammation and atherosclerosis) and IBA1 (inflammation). Thin-sections of epoxy-embedded cochleo-vestibular nerves served to assess neuronal degeneration. This integrative approach shall enhance our understanding of inner ear vascular deterioration and its role in hearing loss, providing critical insights for future therapeutic strategies.

PN 14

Morphometry of Cochlear Fluid Compartments in Human Using Micro–CT Imaging and 3D Segmentation

Mahdi Fallahtaherpazir[1], Pedram Ghaderi[1], Anneliese Schrott-Fischer[1], Lejo Johnson Chacko[1], Albert Croner[2], Siwei Bai[2], Werner Hemmert[2], Joachim Schmutzhard[1], Rudolf Glückert[1]

[1]HNO Klinik Innsbruck, Innenohrlabor, Innsbruck, Österreich
[2]Munich Institute of Biomedical Engineering (MIBE), München, Deutschland

Dimensions of cochlear fluid compartments is a key anatomical parameter influencing cochlear implant placement, drug diffusion, and inner ear fluid dynamics. Understanding morphometric variations in scalae compartments is essential for optimizing clinical interventions and improving computational models of cochlear mechanics and drug spread.

We performed a quantitative morphometric analysis of scala tympani, -vestibuli and -media using high-resolution micro-CT data (15µm voxel size) from 31 human cochleae with contrast enhancment. Segmentation was carried out using Thermo Fisher's AMIRA3D software, centerlines of individual compartments were computed and further processed via its Python interface. Centerline data were smoothed and tangent vectors and calculated using a 5-point central difference method. These vectors were used to construct orthogonal planes every 175µm along the cochlear spiral, on which we measured cross-sectional areas. We plotted a precisely orientated cross sectional profile that is not achievable with serial section reconstructions.

Our results reveal substantial anatomical variability in the cross-sectional profile of the scala tympani along the tonotopic axis. These differences have direct implications for electrode array fit, insertion depth, mechanical stability, and the spatiotemporal pattern of drug delivery. They may influence fluid pressure transmission and the efficacy of electrical stimulation. This data provides clinically relevant metrics for surgical planning, personalized implant design, and post-operative assessment. It delivers critical morphological input for simulations of cochlear biophysics and auditory signal processing.

By linking detailed anatomical reconstructions with practical and theoretical applications, this work bridges imaging science, cochlear implants and auditory neurosciences supporting more precise therapies and refined models of hearing.

PN 15

Citelli-Abszess: eine systematische Literaturübersicht einer seltenen otogenen Komplikation

Lukas Schmutzler[1], Timo Gottfried[1], Daniel Dejaco[1], Benedikt Hofauer[1], Joachim Schmutzhard[1]

[1]Universitätsklinik für Hals-, Nasen- und Ohrenheilkunde, Innsbruck, Österreich

Einleitung und Fragestellung:
Der Citelli-Abszess ist eine seltene extratemporale Komplikation von Otitis media und Mastoiditis, bei der sich Eiter entlang des hinteren Bauchs (Venter posterior) des Musculus digastricus in die zervikale und okzipitale Region ausbreitet. Im Gegensatz zu anderen otogenen Abszessformen wie dem Bezold- oder Luc-Abszess existiert bislang kein systematischer Review zu diesem Krankheitsbild. Das Ziel dieser Arbeit war die Analyse der verfügbaren Arbeiten hinsichtlich Klinik, Diagnostik, Therapie und Verlauf, um praxisrelevante Erkenntnisse für die frühzeitige Erkennung und Behandlung zu gewinnen.

Material und Methoden:
Die systematische Literaturrecherche erfolgte gemäß PRISMA-Richtlinien in den Datenbanken PubMed/MEDLINE, Web of Science und Google Scholar. Eingeschlossen wurden alle englisch- und deutschsprachigen Studien über gesicherte Fälle eines Citelli-Abszesses – unabhängig vom Publikationsdatum.

Ergebnisse:
Von 432 identifizierten Studien erfüllten neun Fallberichte die Einschlusskriterien. Die meisten PatientInnen waren männlich (88,9 %) und das Durchschnittsalter lag bei 35,2 Jahren (Altersspanne 8-70 Jahre). Alle präsentierten sich mit einer Schwellung im Kopf-Hals-Bereich, häufig begleitet von Otorrhö (77,8 %) und Fieber (55,6 %). Die Bildgebung erfolgte meist mittels CT (88,9 %), welche in drei Fällen (33,3%) durch eine MRT-Untersuchung ergänzt wurde. Alle PatientInnen wurden chirurgisch behandelt, meist durch Abszessdrainage und Mastoidektomie. Die mikrobiologischen Befunde zeigten ein breites Erregerspektrum, darunter Pseudomonas aeruginosa, Mycobacterium tuberculosis und MRSA. Der Verlauf war bei adäquater Therapie in den meisten Fällen günstig.

Schlussfolgerung:
Der Citelli-Abszess ist eine seltene, jedoch potenziell lebensbedrohliche Komplikation otogener Infektionen. Eine frühzeitige Diagnostik und Therapie sind entscheidend für ein gutes Outcome.

PN 16

Magnetdislokation eines OSIA während einer 1,5T-MRT – Case Report über eine nicht-invasive manuelle Reposition

Thomas Lampl[1], Thomas Hirsch[1]

[1]Abteilung für Hals-, Nasen- und Ohrenheilkunde, Medizinische Universität Graz, Graz, Österreich

Hintergrund:
Die Anzahl der Patient*innen mit OSIA-Hörgeräten ist in den letzten Jahren kontinuierlich gestiegen. Da bei bis zu 75 % der Personen mit einem implantierten Hörgerät innerhalb von 10 Jahren eine MRT durchgeführt wird, sind die Sicherheit und Kompatibilität dieser medizinischen Geräte ein relevanter Aspekt für Patient*innen und Ärzt*innen. Je nach Hersteller gelten diese Geräte als „MRI-conditional“, dennoch können Komplikationen wie Magnetdislokationen auftreten, die eine sofortige klinische Intervention erfordern.

Fallbeschreibung:
Ein 50-jähriger Patient mit einem unilateral implantierten Cochlear™ Osia® OSI200-System unterzog sich einer 1,5-Tesla-MRT zur Cholesteatom-Kontrolle. Während der Untersuchung berichtete der Patient über starke Schmerzen und Druckgefühle im Bereich des Implantats. Eine Röntgenaufnahme bestätigte die Dislokation des internen Magneten, die das Implantat potenziell funktionsunfähig machen konnte.

Intervention:
Die manuelle Repositionierung des Magneten wurde unter lokaler Anästhesie durchgeführt, ohne dass ein offener chirurgischer Eingriff erforderlich war. Durch gezielten externen Druck auf das Implantat gelang eine erfolgreiche Korrektur, die durch eine postoperative Röntgenaufnahme bestätigt wurde. Der Patient zeigte sich im Anschluss vollständig beschwerdefrei, und eine Nachuntersuchung mittels Aufblähkurve ergab eine uneingeschränkte Funktion des Implantats.

Schlussfolgerung:
Dieser Fall verdeutlicht die Notwendigkeit eines umfassenden Verständnisses der Risiken sowie präventiver Maßnahmen, wie der Verwendung von Kompressionsbandagen und einer kritischen Indikationsstellung für MRT-Untersuchungen. Zudem zeigt die erfolgreiche manuelle Repositionierung eine effektive und minimal-invasive Behandlungsoption auf.

PN 17

Auswirkungen texturmodifizierter Speisekomponenten im Rahmen des IDDSI-Grundgerüsts auf die orale Verarbeitung von Personen mit und ohne Schluckstörungen

Sandra Weinhäupl[1]

[1]Klinikum Wels-Grieskirchen GmbH, 4600 Wels, Österreich

Schluckstörungen umfassen eine Vielzahl von Symptomen einer sicheren und effizienten Nahrungsaufnahme mit weitreichenden Konsequenzen für die Ernährung und allgemeine Gesundheit der Betroffenen. Das sichere Schlucken von unterschiedlichen Lebensmitteltexturen verlangt eine ausreichende orale Verarbeitung. Um das Erstickungsrisiko im Alter bei gleichzeitiger Abnahme oralmotorischer Funktionen zu reduzieren, hat sich
die Texturmodifikation von Speisen in der Logopädie etabliert. Während Forschungsarbeiten sich vorranging um pharyngeale Sicherheitsaspekte von Flüssigkeiten bemühen, befindet sich das Wissen über die orale Verarbeitung von verschiedenen festen Lebensmittelkonsistenzen noch am Anfang.

Ziel war es, Unterschiede in der oralen Verarbeitung zwischen Proband*innen mit und ohne Schluckstörung unterschiedlicher Konsistenzen im Rahmen des IDDSI-Grundgerüsts zu identifizieren.

Im Rahmen einer monozentrischen, kontrollierten und offenen Pilotstudie mit 57 Proband*innen wurde anhand des standardisierten Test of Masticating and Swallowing Solids (ToMaSS) die orale Verarbeitung, gemessen an Biss-Anzahl, Schlucke, Kauzyklen und Gesamtzeit, an unterschiedlichen Texturen für Personen mit und ohne Dysphagie charakterisiert. Vergleiche zwischen den Gruppen und innerhalb der IDDSI-Stufen wurden dargestellt.

Die Ergebnisse zeigen, dass sich Personen mit Dysphagie signifikant in allen vier oralmotorischen Parametern von Personen ohne Dysphagie unterscheiden. Zudem wurden signifikante Unterschiede innerhalb der IDDSI-Stufen gefunden.

Die gesammelten Daten und gefundenen Einflussfaktoren können als Baseline-Messungen für weitere Untersuchungen dienen. Weiters können sie zur Erarbeitung von Diagnostikstandards und zur Einstufung von Patient*innen in unterschiedlichen Diätlevels herangezogen werden.

Schlüsselwörter: Pilotstudie, Schluckstörungen, Kauen, Texturmodifikation

PN 18

Die Jagd nach Nüssen, Obst und anderen Irrläufern- eine retrospektive Analyse kindlicher Fremdkörperaspirationen

Verena Strasser[1], Hannes Fischer[1], Felix Keller[2], Teresa Steinbichler[1]

[1]Universitätsklinik für Hals-, Nasen- und Ohrenheilkunde, Innsbruck, Österreich, [2]Medizinische Universität, Innsbruck, Österreich

Einleitung/Fragestellung:
Die Aspiration von Fremdkörpern im Kindesalter stellt eine potenziell lebensbedrohliche Situation dar. Die diagnostische Herausforderung liegt bei der Indikationsstellung zur Bronchoskopie, wobei Anamnese, Symptomatik und radiologische Befunde häufig unspezifisch sind. Ziel dieser Arbeit war die systematische Auswertung von 146 Bronchoskopien bei Kindern mit Verdacht auf Fremdkörperaspiration, um die Indikationsstellung künftig gezielter unterstützen zu können.

Material/Methoden:
Es erfolgte eine retrospektive Analyse von 146 Bronchoskopien bei Kindern mit Verdacht auf Fremdkörperaspiration zwischen 2009-2024 an der Universitätsklinik für HNO Innsbruck.

Ergebnisse:
In 49 % (71/146) der Fälle konnte ein Fremdkörper nachgewiesen und entfernt werden. Hauptsächlich betroffen waren Kleinkinder mit einem medianen Alter von 23 (IQR 16-40) Monaten. Die Geschlechterverteilung zeigte ein Verhältnis von Jungen zu Mädchen von 70:30 (101 vs. 45). In 90 % (64/71) der nachgewiesenen Fälle handelte es sich um organische Fremdkörper, wobei Nüsse und Kerne mit 63 % (45/71) den größten Anteil ausmachten. 87 % (62/71) der nachgewiesenen Fälle präsentierten sich symptomatisch. Symptomatische Kinder (94/146) hatten zudem eine mehr als neunfach erhöhte Chance auf einen Fremdkörper im Vergleich zu asymptomatischen (diagnostische OR = 9,26; 95 % KI 4.17-22.5). Lagen anamnestische Hinweise auf das Vorhandensein von Nüssen oder Kernen vor, wurde in 79 % (45/57) der Fälle tatsächlich ein solcher Fremdkörper gefunden. Für das Thoraxröntgen ergaben sich ein positiv prädiktiver Wert von 78 % und ein negativ prädiktiver Wert von 69 %.

Schlussfolgerungen:
Die Art des vermuteten Fremdkörpers sollte in die Indikationsstellung zur Bronchoskopie einfließen. Das Thoraxröntgen weist keine ausreichende Vorhersagekraft auf, um eine routinemäßige Anwendung bei Kindern zu rechtfertigen.

PN 19

Case Report: Hexapodogener Laryngospasmus - ein untypischer pharyngealer Fremdkörper

Christoph Stummer[1], Sabine Reinisch[1], Maximilian Meng[1]

[1]LKH Oberwart Abteilung für HNO, Oberwart, Österreich

Einleitung:
Ein 70-jähriger Mann wird aufgrund von inspiratorischem Stridor und Dyspnoe mittels C16 in die Notaufnahme des LKH Oberwart eingeliefert. Trotz inhalativer sowie, systemischer Therapie persistierte das Fremdkörpergefühl im Hals, worauf die Vorstellung an unserer HNO-Ambulanz erfolgte. In der Endoskopie zeigte sich nicht nur ein Larynxödem, sondern vier verstorbene Ameisen, welche sich an der Schleimhaut des Larynxeingangs festgebissen hatten. Der Versuch die Ameisen unter Lokalanästhesie zu bergen zeigte sich frustran. Der kontaktierte Zoologe informierte uns, dass aufgrund einer weit verbreiteten Pilzinfektion der bei uns heimischen Ameisen, von einem post mortem persistierenden Krampf der Beißwerkzeuge auszugehen ist. Daher erfolgte die vollständige Entfernung der Ameisen in Allgemeinnarkose mittels Mikrolaryngoskopie. Der postoperative Verlauf zeigte sich komplikationslos.

Schlussfolgerungen:
Fälle von Ameisen im HNO-Bereich insbesondere im Hypopharynx sind in der Literatur eine Rarität. Ameisen können durch Bisse oder Abgabe von Formicinsäure lokale Schleimhautreaktionen, Ödeme und allergische Reaktionen auslösen. In unserem Fall führten diese Reaktionen zu einer signifikanten Atemwegseinengung mit Stridor. Eine zügige systemische Kortikoidgabe war entscheidend zur Abschwellung. Da es offenbar in Österreich eine weitgehend flächendeckende Pilzinfektion der Waldameisen gibt, die insbesondere in unserer Situation eine entsprechende Konsequenzen nach sich zog, unterstreicht dieser Fall die Notwendigkeit einer Zusammenarbeit über unseren Berufstand hinaus.

PN 20

Die Geburt der Klinik aus dem Geiste der Musik – zum 125. Todesjahr Friedrich Nietzsches

Herwig Swoboda[1]

[1]KH der Barmherzigen Brüder, HNO-Abteilung, Eisenstadt, Österreich

Die „Heilkunst für bettlägerige Kranke“ geht auf die Imhotep-Tempel und Asklepieia der Antike zurück. Musik wurde suggestiv, Stimmfremitus physiologisch eingesetzt. Das Hippokratische Schrifttum lieferte ein wissenschaftliches Rückgrat, das von Galen, Constantinus Africanus und Gerhard von Cremona in die Neuzeit tradiert wurde.

Der Arzt Giovanni Camillo Maffei beschrieb 1562 die Gesangskunst phonetisch („Lettera sul canto“). Antoine Ferrein begründete 1741 mit “De la formation de la voix de l’homme“ die Stimmphysiologie, und Christoph Hellwag 1781 die moderne Phonetik, die durch Ernst Brücke zu einer Triebfeder der indirekten Laryngoskopie wurde („Grundzüge der Physiologie und Systematik der Sprachlaute für Linguisten und Taubstummenlehrer“, Wien 1856).

Nach der anatomischen (Berengario, Estienne, Vesalius) und pathologischen Lokalisation (Bonet, Morgagni, Vetter) erhielt die neuzeitliche Medizin 1761 durch die klinische Lokalisation ihren folgenreichsten Impuls: Leopold Auenbrugger legte mit der Perkussion des Thorax („Inventum Novum“) eine Methode vor, die ein geschultes Gehör erforderte - vorerst mit wenig Resonanz, 1819 aber ergänzt durch Laënnecs musikalisch inspirierte „De l’auscultation médiate“. Wegweisend könnte Auenbruggers Kollege Franz Holzbauer im Unierten Spital gewirkt haben. Der Bruder des Komponisten der „Mannheimer Schule“ Ignaz Holzbauer hatte gegen 1730 in Rom studiert, das vom Wirken Giovanni Maria Lancisis bestimmt war. Lancisis „De motu cordis et aneurysmatibus“ erwähnte 1728 die Perkussion der vorderen Thoraxwand. Auenbruggers geschultes Ohr lässt sich aus seiner Freundschaft mit Haydn und Salieri, aus seiner Monographie, aus der Widmung von Joseph Haydns Auenbrugger-Sonaten (Hob.XVI:35-39 und 20) und aus Salieris Publikation von Marianne Auenbruggers Klavierwerk herauslesen.

PN 21

Mehrfach stumpfe Penetration des Gesichtsschädels und des Halses durch eine Toilettenbürste: Ein seltener Fallbericht

Sega Al-Gboore[1], Mert Savci[1], Monika Cartellieri[1]

[1]Abteilung für Hals-, Nasen- und Ohrenkrankheiten, Klinik Donaustadt, Wiener Gesundheitsverbund, Wien, Österreich

Hintergrund:
Stumpfe perforierende Verletzungen des Gesichts, des Schädels und des Halses sind äußerst selten und stellen eine diagnostische und therapeutische Herausforderung dar. Alltagsgegenstände können im Zusammenhang mit Alkoholmissbrauch zur Gefahrenquelle werden.

Klinischer Fall:
Eine mehrstufige stumpfe Perforation des Gesichtsschädels und des Halses ist eine seltene klinische Entität. Hier wird ein Fall einer stumpfen Perforation mit einer Toilettenbürste bei einem Sturz im Alkoholrausch dargestellt. Ein 50-jähriger Mann wurde bei Bewusstsein mit einer Toilettenbürste in der rechten Orbita im Schockraum vorgestellt. Die Computertomographie zeigte einen Penetrationskanal von der medialen Orbita durch die Lamina papyracea, den Sinus maxillaris, den Nasopharynx, den Oropharynx und den Hypopharynx in den Parapharyngealraum. Die CT-Befunde wurden mittels multiplanarer 3D-Rekonstruktionen visualisiert. Der Fremdkörper konnte komplikationslos entfernt werden. Der Patient entwickelte in der Folge eine Dysphagie, die derzeit logopädisch behandelt wird.

Schlussfolgerung:
Dieser Fall zeigt, dass selbst alltägliche Haushaltsgegenstände unter geeigneten Rahmenbedingungen (z.B. Alkoholmissbrauch) schwere penetrierende Verletzungen verursachen können. Eine zeitnahe bildgebende Diagnostik mit 3D-Rekonstruktion war notwendig, um das Ausmaß der Verletzung zu beurteilen und den Fremdkörper sicher zu entfernen. Eine interdisziplinäre Nachsorge, insbesondere im Hinblick auf die Dysphagie, ist für eine vollständige funktionelle Rehabilitation anzustreben.

PN 22

Festsitzende verschluckte Zahnprothese im proximalen Ösophagus: Herausforderungen bei älteren, multimorbiden Patient*innen - eine Fallstudie

Alexandros Andrianakis[1], Michael Habenbacher[1], Clemens Holzmeister[1], Ulrich Moser[1], Peter Kiss[1], Jakob Pock[1], Angelika Lang[1], Thomas Lampl[1]

[1]Universitätsklinik für Hals-, Nasen- und Ohrenheilkunde Graz, Graz, Österreich

Einleitung:
Verschluckte Fremdkörper, insbesondere Zahnprothesen, sind klinische Notfälle, die schwerwiegende Komplikationen verursachen können. Ziel dieser Fallstudie ist es, die diagnostischen und therapeutischen Schwierigkeiten bei älteren, multimorbiden Patient*innen mit einer im oberen Ösophagus feststeckenden Zahnprothese aufzuzeigen.

Material und Methoden:
Ein im Pflegeheim lebender 72-jähriger Patient mit schwerer Demenz und Morbus Parkinson präsentierte sich mit absoluter Dysphagie seit 3 Tagen. Die Diagnose einer festsitzenden Zahnprothese im proximalen Ösophagus wurde mittels Thorax-Röntgen gestellt. Therapeutisch erfolgte zunächst eine rigide Ösophagoskopie in Allgemeinanästhesie zur Entfernung des Fremdkörpers. Das postoperative Schluckacktröntgen zeigte sich unauffällig. Aufgrund steigender Entzündungswerte wurde postoperativ eine Computertomographie (CT) des Halses durchgeführt, in der sich der Verdacht einer Ösophagusperforation gezeigt hat.

Ergebnisse:
Die Zahnprothese konnte vollständig und ohne erkennbare intraoperative Komplikationen entfernt werden. Postoperative Entzündungsmarker sowie CT Untersuchungen wiesen zunächst auf eine mögliche Ösophagusperforation hin. Eine durchgeführte explorative Zervikotomie ergab letztlich keinen Hinweis auf eine Perforation. Im weiteren Verlauf wurde eine beginnende Aspirationspneumonie festgestellt.

Schlussfolgerung:
Dieser Fall verdeutlicht die Herausforderungen beim Management von verschluckten Zahnprothesen im proximalen Ösophagus und unterstreicht die Notwendigkeit einer sorgfältigen, interdisziplinären Abklärung. Besonders bei älteren, multimorbiden Patient*innen ist eine gründliche Diagnostik essenziell, um unnötige invasive Eingriffe zu vermeiden und Komplikationen effektiv vorzubeugen.

PN 23

Aggressives EWSR1::POU2AF3 (COLCA2) Spindel-/Rundzellsarkom der Nasennebenhöhlen - eine Fallstudie

Alexandros Andrianakis[1], Michael Habenbacher[1]

[1]Universitätsklinik für Hals-, Nasen- und Ohrenheilkunde Graz, Graz, Österreich

Einleitung:
Das EWSR1::POU2AF3(COLCA2) Spindel-/Rundzellsarkom stellt eine neue seltene und aggressive Tumorentität dar, die bevorzugt in den Nasennebenhöhlen auftritt. Ziel dieser Fallstudie ist es, die diagnostischen Besonderheiten und klinischen Herausforderungen dieser Entität zu analysieren.

Material und Methoden:
Vorgestellt wird der Fall eines 32-jährigen Patienten mit rasch progredienten Symptomen, darunter rezidivierendes Nasenbluten, Schwindel und visuelle Störungen. Bildgebende Diagnostik (CT, MRT, PET-CT) zeigte eine ausgedehnte Tumormasse im Bereich des rechten Sinus sphenoidalis und posteriorer Siebbeinzellen mit intrakranieller Ausdehnung und Knochenmetastasen. Es erfolgte eine primäre, non in sano Tumorresektion mit anschließender molekulargenetischer Diagnostik (RNA-Sequenzierung).

Ergebnisse:
Histologisch zeigte sich ein hochmalignes Spindel-/Rundzellsarkom mit positivem Nachweis der EWSR1::COLCA2-Fusion und ausgeprägter Keratinexpression. Trotz radikaler Therapie (Chemotherapie mit VDC/IE-Schema, Protonenbestrahlung) kam es zu einer meningealen Tumorausbreitung mit letalem Verlauf.

Schlussfolgerungen:
Dieser Fall verdeutlicht die aggressiven klinischen Eigenschaften und die komplexen diagnostischen Herausforderungen des EWSR1::POU2AF3(COLCA2) Spindel-/Rundzellsarkoms im sinonasalen Bereich. Eine frühzeitige molekulargenetische Diagnostik sowie ein interdisziplinärer Therapieansatz sind entscheidend, jedoch bleibt die Prognose bei disseminierter Erkrankung äußerst ungünstig.

PN 24

Evaluation of post-COVID disease in (male) conscripts at the military induction board preliminary data

Reinhard Domanyi[1], Emanuel Maitz[1], Dietmar Thurnher[1], Alexandros Andrianakis[1]

[1]Meduni Graz HNO Univ. Klinik, Graz, Österreich

Introduction and aim:
Post-COVID disease (PCD), characterized by persistent or newly emerging symptoms following COVID-19 infection, has raised significant public health concerns, particularly among young, otherwise healthy individuals. We present preliminary data from a prospective cross-sectional study evaluating PCD in male conscripts.

Material und methods:
Male conscripts of the military induction board Graz enrolled in this prospective study filled out a specific questionnaire covering COVID-19 disease- and vaccination status, and most frequent PCD symptoms (novel/persistent symptoms after infection including fatigue, headache, cognitive dysfunction, dyspnea, impaired smell/taste, tachycardia, joint/muscle pain, dizziness; symptom severity was rated from 0-5).

Results:
Among 122 participants, 87 (71%) had a history of COVID-19 infection. Of these, 42 (48%) reported at least one moderate (score ≥2) PCD symptom. Fatigue was the most frequently reported and most severe symptom (54%, median:1, IQ:2). Among those with a prior COVID-19 infection, 68 (78%) received a COVID-19 vaccination. 25 (37%) were fully vaccinated before infection, 28 (41%) received vaccination parts both before and after infection, and 15 (22%) were fully vaccinated only after infection. There were no significant differences ($p<0.05$) in post-COVID symptoms between vaccinated and unvaccinated individuals, nor among the different vaccination timing groups (before, after, or mixed).

Conclusion:
Our preliminary findings suggest that nearly half of the conscripts with prior COVID-19 infection reported at least one moderate post-COVID symptom, with fatigue being the most common and severe. Vaccination status and timing showed no significant association to PCD.

PN 25

Salivary Duct Carcinoma mit atypischen Verlauf: Ein seltener Fall ausgedehnter Knochenmarksinfiltration als Erstsymptom

Marcel Kloppenburg[1], Timo Gottfried[1], Charles Schmit[1], Andrea Tröger[1], Nora Burian[1], Benedikt Hofauer[1]

[1]Universitätsklinik für Hals-, Nasen- Und Ohrenheilkunde Innsbruck, Innsbruck, Österreich

Hintergrund:
Das Speicheldrüsengangkarzinom NOS (salivary duct carcinoma, SDC) stellt einen seltenen, jedoch hochaggressiven malignen Tumor der Speicheldrüsen dar. Charakteristisch sind frühe lokale Beschwerden in Form einer Schwellung oder Facialisparese sowie eine frühe Fernmetastasierung, insbesondere in Lunge und Skelettsystem. Knochenmetastasen treten dabei typischerweise solitär auf, eine Infiltration des Knochenmarks wurde bisher nur in einem einzigen Fall beschrieben. SDC manifestiert sich bevorzugt bei Männern im sechsten bis siebten Lebensjahrzehnt. Die Gl. Parotidea ist am häufigsten betroffen.

Fallbericht:
Wir berichten über einen außergewöhnlichen Fall eines 42-jährigen Patienten mit ausgedehnter Knochenmarksinfiltration durch ein SDC der Gl. Submandibularis links. Der Patient stellte sich initial sich mit B-Symptomatik beim Hausarzt vor. Laborchemisch fanden sich eine LDH-Erhöhung sowie erhöhte Alpha-1- und Alpha-2-Fraktionen in der Serumelektrophorese. Eine PET-CT bei V.a. Lymphom zeigte eine ausgeprägte metabolische Aktivität im Schädel- und Stammskelett sowie in zervikalen Lymphknoten. Zur histologischen Sicherung wurde der Patient an unserer Abteilung vorgestellt. Nach unauffälligen HNO Status fiel sonographisch ein vergrößerter Lymphknoten in Level IV links sowie eine unscharf begrenzte Raumforderung der linken Gl. submandibularis auf. Es erfolgten eine Lymphknotenextirpation, GNP der Gl. Submandibularis links und eine Knochenmarkspunktion. In sämtlichen Proben zeigte sich ein HER2/neu-positives SCD mit Expression von Panzytokeratin, GATA3, CK7/CK8 und Androgenrezeptor. Die Knochenmarksbiopsie zeigte bereits eine komplette Verdrängung der Hämatopoese, die für die B-Symptomatik des Patienten verantwortlich war. Der Patient erhielt daraufhin eine Systemtherapie mit Docetaxel und Trastuzumab.

Fazit:
Der Fall illustriert den aggressiven Charakter des SDC mit früher Metastasierungstendenz. Eine PET-CT sollte frühzeitig zur Fahndung einer Fernmetastasierung bei SDC erwogen werden.

PN 26

Mehr Schein als Sein? Rezidivcholesteatom nach Gehörgangsrekonstruktion – Widersprüchliche Befunde und differenzialdiagnostische Herausforderungen

Franziska Koller[1], Charles Schmit[1], Benjamin Henninger[2], Joachim Schmutzhard[1]

[1]Universitätsklinik Für Hals-, Nasen- und Ohrenheilkunde, Innsbruck, Österreich
[2]Universitätsklinik für Radiologie, Innsbruck, Österreich

Anamnese:
Eine 48-jährige Patientin stellte sich mit neu aufgetretener, einseitiger Otorrhoe vor. Die Patientin hatte bereits in der Kindheit eine operative Rekonstruktion des äußeren Gehörgangs und der Ohrmuschel erhalten. Zudem war bei ihr vor drei Jahren ein ausgedehntes Cholesteatom diagnostiziert und mittels „Closed-sac"-Technik operativ entfernt worden. Seither befand sich die Patientin in engmaschiger Nachsorge mit halbjährlichen klinischen Untersuchungen und diffusionsgewichteter MRT-Bildgebung. In der zuletzt durchgeführten MRT zeigte sich eine Läsion mit deutlicher Diffusionsrestriktion im Bereich der Mastoidektomiehöhle – bildmorphologisch hochverdächtig auf ein Rezidivcholesteatom.

Klinische Untersuchung und Diagnostik:
Die Patientin war klinisch weitgehend beschwerdefrei. Mikroskopisch präsentierte sich der blind endende rekonstruierte Gehörgang reizlos. Audiometrisch bestand linksseitig eine kombinierte Schwerhörigkeit mit signifikanter Schallleitungskomponente. Die DWI-MRT zeigte erneut eine signalintensive Läsion mit ausgeprägter Diffusionsstörung. Im Gegensatz dazu ergab das ergänzend durchgeführte Felsenbein-CT eine luftgefüllte Mastoidektomiehöhle ohne Hinweis auf ein Rezidiv, was zu diagnostischer Unsicherheit führte.

Therapie und Verlauf:
Aufgrund der Diskrepanz zwischen MRT und CT sowie der komplexen Vorgeschichte erfolgte eine operative Revision. Intraoperativ konnte ein ausgedehntes Rezidiv ausgeschlossen werden. Lediglich eine kleine, bereits bekannte Läsion am Boden der äußeren Höhle wurde komplikationslos entfernt. Der postoperative Audiometriebefund entsprach dem präoperativen Zustand. Die Patientin wurde erneut in die Nachsorge eingebunden.

Schlussfolgerung:
Auch bei hoher diagnostischer Sensitivität und Spezifität kann die DWI-MRT falsch-positive Befunde liefern. In komplexen Revisionsfällen ist eine differenzierte Bewertung im interdisziplinären Kontext essenziell. Nur durch Kombination von Klinik, Bildgebung und operativer Evaluation kann eine Übertherapie vermieden und eine präzise Diagnosestellung gewährleistet werden.

PN 27

Predictive factors guiding outcome, complication rates and revision rates in stapes surgery for otosclerosis – a retrospective analysis

Katharina Maxi Köpf[1], Chiara Anna Reich-Rohrwig[1], Georg Mathias Sprinzl[1]

[1]Universitätsklinikum St. Pölten, St. Pölten, Österreich

Introduction and Aim:
Progressive conductive hearing loss in otosclerosis results from the focal occurrence of osteodystrophy in the temporal bone of the middle ear, specifically in the bony otic capsule. The fixation of the stapes within the oval window and thus the reduction of ossicle vibration impedes sound transmission to the inner ear. Ossiculoplasty has proven to be the safe and effective standard therapy for otosclerosis. Hence, the question arises not only who will benefit the most from stapes surgery, but also how they can benefit most. Thus, the aim of this study is to determine clinical and surgical predictors for a favorable outcome.

Materials and Methods:
A retrospective analysis was conducted including patients older than five years of age who underwent stapes surgery for otosclerosis at the ENT department of the University Hospital St. Pölten between 2013 and 2023 (n=433). Patients marked with the diagnosis otosclerosis (H80.-) or the performance of stapesplasty (CB040) in the internal hospital system, were screened for audiological, surgical and personal data.

Results:
After the analysis, the influence of various patient-specific, audiological and surgical factors on postoperative audiological outcomes, revision rates, and complication profiles in otosclerosis surgery will be presented. The impact of individual variables, i.a. size of preoperative air-bone-gap, prosthesis characteristics and type of footplate perforation, will be described.

Conclusion:
Stapesplasty shows good postoperative audiological results with a low complication rate. The insights on predictive factors for stapesplasty can contribute to optimized surgical decision-making and enhance preoperative counseling regarding expected results and potential complications.

PN 28

Case Report - „Osteoblastoma-like“ Osteom

Angelika Lang[1], Jakob Pock[1]

[1]Medizinische Universität Graz, Graz, Österreich

„Wenn man Galoppieren hört, soll man an Pferde denken, nicht an Zebras.“ Dieser Grundsatz zeigt sich jedoch nichtzutreffend für unseren Fall eines 12-jährigen Buben mit rezidivierenden Augenentzündungen.
Zugewiesen über den niedergelassenen Bereich wird ein Bub mit rezidivierenden, therapieresistenten, streng einseitigen Augenentzündungen.

Ein bereits im Vorfeld erfolgtes Schädel- und Orbita-MRT zeigt eine expansive Läsion der rechten Nasenhaupthöhle sowie des rechten Sinus ethmoidalis und frontalis mit einem konsekutiven geringgradigen Exophthalmus rechts.
In einem am 25.02.2025 ergänzend durchgeführten NNH-CT zeigt sich die Expansion von der rechten lateralen Nasenwand ausgehend mit aggressivem und verdrängendem Wachstumsmuster in den rechten Sinus ethmoidalis und frontalis mit interläsionellen Verkalkungen bzw. Verknöcherungen sowie Hyperostosen der angrenzenden Knochen. Die Befunder stellen die Verdachtsdiagnose einer invasiven Mykose DD invertiertes Papillom.

Am 26.02.2025 erfolgt am Univ.-Klinikum Graz an der Abteilung für HNO eine computerassistierte FESS mit Biopsieentnahme. Der Bub zeigt sich postoperativ vollkommen beschwerdefrei. Es folgt eine histologische Aufarbeitung inklusive molekularpathologischer Diagnostik. Hier zeigt sich eine CTNNB1-Mutation. Diese ist in Zusammenschau mit der Histologie eines fibroossären Proliferats vereinbar mit einem „Osteoblastoma-like“ Osteoms – erstbeschrieben 2022 von Baumhier et al. in Modern Pathology.

Es folgen radiologische Fallbesprechungen und Vorstellungen in Tumorboards. Da es sich bei vorliegender Diagnose um eine benigne Läsion handelt und der Patient beschwerdefrei ist, wird „watch & wait“ mit Verlaufskontrolle mittels CT bzw. Dünnschicht-MRT in 3 Monaten empfohlen.

PN 29

Endoskopisch-transnasale Blockade des Ganglion sphenopalatinum bei chronischen kraniofazialen Schmerzen: Eine prospektive Kohortenstudie

David T. Liu[1], Pooya Roozdar[1], Erik Chan[1], Michael Yong[1], Meredith J. Barad[2], Xiang Qian[2], Peter H. Hwang[1], Michael Chang[1]

[1]Department of Otolaryngology-Head and Neck Surgery, Stanford University School of Medicine, Palo Alto, United States of America
[2]Department of Anesthesiology, Perioperative and Pain Medicine, Stanford University, Palo Alto, United States of America

Einleitung:
Chronische kraniofaziale Schmerzen stellen eine therapeutische Herausforderung dar, da bestehende Behandlungsmöglichkeiten zu uneinheitlichen Ergebnissen führen. Diese Studie untersucht die Anwendung einer endoskopisch-transnasalen Technik zur gezielten Injektion am Ganglion sphenopalatinum (SPG). Ziel war es, die Wirksamkeit und Sicherheit wiederholter endoskopisch-transnasaler submuköser Injektionen von liposomalem Bupivacain (Exparel®) in das SPG zur Behandlung kraniofazialer Schmerzen zu bewerten.

Material:
In dieser prospektiven, longitudinalen Studie mit offener Rekrutierung wurden 11 Patient:innen mit chronischen kraniofazialen Schmerzen an einem tertiären Zentrum behandelt. Eingeschlossen wurden Patient:innen, die nach einer initialen Testinjektion mit Bupivacain eine Symptomlinderung berichteten. Anschließend erhielten sie wiederholte endoskopisch-transnasale submuköse SPG-Blockaden (SPGB) mit liposomalem Bupivacain unter Lokalanästhesie in der Ambulanz unter Verwendung einer Spinalkanüle. Die Schmerzintensität wurde mittels eines zehnteiligen Fragebogens zu Baseline sowie einen Tag, eine Woche und einen Monat nach Injektion erfasst.

Ergebnisse:
Von insgesamt 82 durchgeführten Injektionen waren 81 erfolgreich (98,8 %). Die Varianzanalyse zeigte signifikante Verbesserungen der Schmerzwerte für durchschnittliche ($p < 0,01$), stärkste ($p < 0,01$) und geringste Schmerzen ($p < 0,01$) in den letzten 24 Stunden an Tag 1 und Woche 1 im Vergleich zur Baseline. Darüber hinaus verbesserten sich schmerzassoziierte Lebensqualitätsparameter wie Essverhalten, Reizbarkeit und Schlaf signifikant (alle $p < 0,01$). Es wurden fünf leichte unerwünschte Ereignisse dokumentiert: vorübergehende Diplopie (n=2), Kopf-/Gesichtsschmerz (n=1), Blutung an der Injektionsstelle (n=1) und nasale Irritation (n=1).

Schlussfolgerung:
Die endoskopisch-transnasale Injektion von Bupivacain in das SPG stellt eine sichere und effektive Methode zur signifikanten Schmerzlinderung bei Patient:innen mit chronischen kraniofazialen Schmerzen dar.

PN 31

Lemierre Syndrom mit Hirnabszess und septischer Sinusvenenthrombose nach Pansinusitis

Lukas Poyntner[1], Claudia Beck[2], Katharina Weinberger[2], Marcel Buchmüller[2], Burkhard Simma[2], Fabian Sommer[1]

[1]Akademisches Lehrkrankenhaus Feldkirch, Abteilung für Hals-, Nasen- und Ohrenheilkunde, Feldkirch, Österreich
[2]Akademisches Lehrkrankenhaus Feldkirch, Abteilung für Kinder- und Jugendheilkunde, Feldkirch, Österreich

Einleitung:
Das Lemierre Syndrom stellt eine seltene Komplikation nach einer Angina tonsillaris dar. Üblicherweise geht die Erkrankung mit einer Thrombophlebitis der Vena jugularis einher. Jugendliche und junge Erwachsene sind am häufigsten betroffen. In der Diagnose und Therapie bedarf es einer engen interdisziplinären Zusammenarbeit zwischen Pädiatrie, HNO Heilkunde, Neurochirurgie und Mikrobiologie.

Patient:
Wir berichten den Fall eines 17jährigen Patienten mit cerebralem Lemierre Syndrom bei Pansinusitis mit frontalem Hirnabszess und septischer Sinusvenenthrombose mit Nachweis von Fusobacterium necrophorum.

Ergebnisse:
Zuweisung ins Stadtspital Dornbirn bei septischem Zustandsbild. In der Notaufnahme deutlich reduzierter Allgemeinzustand, Tachykardie, arterielle Hypotonie und Temperatur von 37.8°C. Labordiagnostisch Leukozytose von 14.8 G/l, Thrombozytopenie von 26G/l, CRP 21.7mg/dl, Procalcitonin >100ng/l und Lactat 2.5mmol/l. Im Schädel CT rechtsbetonte Pansinusitis mit Verdacht auf frontalen Hirnabszess. Auf Grund des kritischen Zustandes Verlegung ans LKH Feldkirch. Nach Übernahme Sanierung des Fokus mittels funktioneller endoskopischer Nasennebenhöhlenoperation. Postoperativ Übernahme auf die Intensivstation und Fortführen der Antibiotikatherapie. Trotz Erweiterung dieser deutliche Größenprogredienz des Abszesses sodass insgesamt noch dreimalig eine operative Sanierung notwendig wird. Die Antibiotikatherapie wird für insgesamt drei Monate fortgeführt. Im intraoperativen Abstrich sowie in der extern validierten histologischen Aufarbeitung des Abszesses lässt sich in der Genomsequenzierung Fusobacterium necrophorum nachweisen

Diskussion:
Das Lemierre Syndrom verursacht durch Fusobacterium necrophorum ist eine seltene Komplikation von Entzündungen im HNO Bereich. Typischerweise ist es durch Hals-Abszesse und septische Thrombosen der Jugularvenen charakterisiert. Einzelne Fallberichte beschreiben komplizierte Verläufe mit therapierefraktären Hirnabszessen und Sinusvenenthrombosen. Der Keimnachweis kann schwierig sein.

PN 32

Ektopes Gehirn im Rachen: Neurogliale Heterotopie – ein seltenes Krankheitsbild

Lukas Poyntner[1], Felix Mögel[2], Antonia Beinrucker[2], Karin Konzett[2], Burkhard Simma[2], Fabian Sommer[1]

[1]Akademisches Lehrkrankenhaus Feldkirch, Abteilung für Hals-, Nasen- und Ohrenheilkunde, Feldkirch, Österreich
[2]Akademisches Lehrkrankenhaus Feldkirch, Abteilung für Kinder- und Jugendheilkunde, Feldkirch, Österreich

Einleitung:
Wir berichten über einen 9 Monate alten Säugling, bei dem im Rahmen einer Untersuchung eine zystische Läsion im Rachen gefunden wurde. Diese führte zu einer Obstruktion des Atemwegs. In der Histologie ergab sich Hirngewebe und damit die Diagnose einer parapharyngealen, neuroglialen Heterotopie.

Fallbericht:
Ein 9 Monate alter Bub wird aufgrund einer Raumforderung im Rachen von der Abteilung für Kinder und Jugendheilkunde zugewiesen. In der HNO Untersuchung zeigt sich eine 3cm große zystische Raumforderung, die vom weichen Gaumen zur Tonsillenloge rechts reicht und die Tuba auditiva rechts einengt. Das Kind hat keine Vorerkrankungen.

Ergebnisse:
In MRT Untersuchung des Halses ergibt sich eine 3.4 x 2.7 x 3.2cm große zystische Läsion im Mastikatorraum. Dadurch besteht eine Einengung der oberen Atemwege, sodass eine Exzision indiziert ist. Nach Biopsie und Abtragung der Zystenwand zeigt sich deutlich mehr Platz im Rachen. Der histologische Befund ergibt Hirngewebe mit Plexus choroideus sowie Ependym. Offenbar liegt eine Liquorproduktion vor.
Eine CCT Untersuchung kann eine Verbindung nach intrakraniell ausschließen. Insbesondere zeigt sich kein Defekt der Schädelbasis. Bei hohem Blutungsrisiko und fehlender Entartungszeichen entscheiden wir uns gegen eine Nachresektion. In Verlaufskontrollen zeigt sich keine Progredienz der Läsion.

Schlussfolgerungen:
Bei der oralen glialen Heterotopie handelt es sich um eine extrem seltene, angeborene, benigne Malformation. Die häufigsten glialen Heterotopien finden sich im Nasenbereich (Nasogliale Heterotopie). In einem systematischen Review von 2022 werden nur 152 Fälle von nasoglialen Heterotopien beschrieben. Nach einer vollständigen Entfernung ist die Rückfallquote selten (5%).

PN 33

Erster Höreindruck mit CI 3 Jahre nach Erstanpassung: eine Fallvorstellung

Tobias Raffelsberger[1], Lisa Niederwanger[1], Thomas Keintzel[1]

[1]Klinikum Wels-Grieskirchen, Wels, Österreich

Einleitung und Fragestellung:
Am Klinikum Wels-Grieskirchen wurde im November 2021 eine langjährig einseitig taube Patientin mit einem CI versorgt. In den ersten 3 Jahren nach Erstanpassung berichtete sie von ausschließlich nicht-auditiven Empfindungen via CI. Ihr gelang es dennoch, die durchschnittliche Tragedauer ihres Audioprozessors konsequent auf einem hohen Niveau zu halten und nach ca. 3 Jahren stellte sich ein Höreindruck ein. Die Timeline dieses Falles und mögliche Auswirkungen auf ähnlich gelagerte Fälle werden vorgestellt.

Material und Methoden:
Beim vorgestellten Fall handelt es sich um eine einseitig ertaubte Patientin, die im November 2021 im Alter von 27 Jahren mit einem CI versorgt wurde. Auslösendes Ereignis für die Ertaubung soll nach Angaben der Patientin ein Verkehrsunfall in der Kindheit gewesen sein. Im Rahmen der CI-Versorgung des vorgestellten Falles wurden gängige audiologische Verfahren wie Tonaudiometrie, Sprachaudiometrie, BERA, psychoelektrisches CI-Fitting, Impedanzmessungen sowie ECAP-Messungen angewandt.

Ergebnisse:
Nach einer Versorgungsdauer von ca. 3 Jahren entstand bei der CI-Patientin im Alltag erstmals der Eindruck, mittels CI Musik eindeutig auditiv wahrzunehmen. Tonaudiometrische, psychoelektrische sowie elektrophysiologische Messergebnisse, die im Anschluss daran erhoben werden konnten, stehen damit in Einklang.

Schlussfolgerungen:
Der vorgestellte Fall kann als Hilfestellung für die Führung ähnlich gelagerter Fälle dienen. Sollte nach der CI-Basistherapie lediglich eine nicht-auditive Wahrnehmung vorliegen, so liefert der vorgestellte Fall Evidenz, um auf eine fortwährende möglichst hohe durchschnittliche Tragedauer des Audioprozessors zu insistieren. Selbst nach einer mehrjährigen CI-Versorgung ohne Höreindruck kann sich bei entsprechendem Durchhaltevermögen ein Therapieerfolg einstellen.

PN 34

Diagnosis, Management, and Outcomes of Gradenigo Syndrome: A Systematic Review

Charles Schmit[1], Felix Keller[2], Timo Gottfried[1], Roland Hartl[1], Lea Stecher[1], Andrea Tröger[1], Matthias Santer[1], Veronika Innerhofer[1], Joachim Schmutzhard[1], Benedikt Hofauer[1], Annette Runge[1]

[1]Universitätsklinikum für Hals-, Nasen- und Ohrenheilkunde, Innsbruck, Österreich
[2]Univ.-Klinik für Innere Medizin IV (Nephrologie und Hypertensiologie), Innsbruck, Österreich

Introduction and aim:
Gradenigo syndrome is a rare but severe complication of acute otitis media, characterized by suppurative otitis media, unilateral facial pain, and ipsilateral abducens nerve palsy. This systematic review summarizes current data on clinical presentation, diagnostic findings, treatment strategies, and outcomes.

Material and methods:
Following PRISMA guidelines, a systematic PubMed search was conducted using the terms “Gradenigo syndrome,” “Gradenigo,” and “complications otitis media.” Titles, abstracts, and full-text articles were screened, and data on demographics, symptoms, diagnostics, treatment, and outcomes were extracted and analyzed.

Results:
A total of 64 articles met the inclusion criteria, describing 66 patients (mean age: 8.0 years, IQR 5.0–11.0). The classic triad was present in 21% of cases, while 74% exhibited incomplete presentations. Imaging revealed petrous apex inflammation (88%) and petrous bone tip obliteration (50%). Antibiotic therapy was administered in 88% of cases, most commonly third-generation cephalosporins. Surgical intervention was performed in 73%, primarily via myringotomy (77%), tympanostomy tube insertion (71%), and mastoidectomy (67%). Microbiological analysis identified bacterial pathogens in 40%, with Fusobacterium necrophorum as the most frequent. Clinical improvement was observed in 98% of cases, with complete resolution in 74%. Treatment-related complications occurred in 28%, and one fatality (2%) was reported.

Conclusion:
Gradenigo syndrome is a rare but serious complication of bacterial otitis media. Given its variable presentation, comprehensive diagnostic imaging is essential for diagnosis.
Prompt broad-spectrum antibiotic therapy, covering both aerobic and anaerobic pathogens, is crucial. Surgical intervention is required in severe cases. Long-term targeted antibiotic therapy may help prevent recurrence.

PN 35

Intratympanic Glucocorticoid Therapy in Acute Otitis Media with Toxic Inner Ear Involvement: A Retrospective Exploratory Study

Hannes Fischer[1], Charles Schmit[1], Felix Keller[2], Benedikt Hofauer[1], Daniel Dejaco[1]

[1]Universitätsklinik für Hals-, Nasen- und Ohrenheilkunde, Innsbruck, Österreich
[2]Universitätsklinik für Innere Medizin IV, Innsbruck, Österreich

Purpose:
Toxic inner ear involvement represents a rare but clinically relevant complication of acute otitis media (AOM). Although intratympanic glucocorticoid (GC) therapy is established in other cochleovestibular disorders, its efficacy in this context remains insufficiently investigated. This retrospective study evaluates the therapeutic effect of intratympanic GC administration in patients with AOM-associated inner ear involvement.

Methods:
A retrospective analysis was performed on patients diagnosed with AOM-associated inner ear involvement between January 2014 and November 2024. Patients were stratified according to GC treatment regimen: (1) intratympanic application of glucocorticoids (IC), (2) no intratympanic application of glucocorticoids (NIC). Subgroup analyses were performed according to the surgical drainage method and severity of inner ear involvement. Primary endpoint was improvement in bone conduction pure-tone average (BCPTA4).

Results:
A total of 140 patients were included (IC: 45, NIC: 95). Sex, affected side and subjective improvement did not differ significantly between both groups (all $p > 0.08$). Both groups demonstrated significant hearing improvement following treatment ($p < 0.001$). Although the NIC group appears to perform better across different severity levels, there were no significant differences in improvement of BCPTA4 between treatment modalities ($p = 0.4$). All surgical techniques used for middle ear drainage were associated with significant hearing recovery ($p < 0.001$).

Conclusions:
Both treatment regimens (IC, NIC) led to significant hearing improvement in AOM-associated inner ear involvement. Intratympanic GC therapy did not confer additional benefit over standard treatment in patients with AOM-associated inner ear involvement.

PN 36

Die Anwendbarkeit des Otoarm/Otodrive Insertionsroboters im pädiatrischen Patienten. Ein Fallbericht.

Lea Stecher[1], Andrea Tröger[1], Timo Maria Gottfried[1], Joachim Schmutzhard[1]

[1]Universitätsklinik für Hals-, Nasen- und Ohrenheilkunde, Innsbruck, Österreich

Die Cochlea-Implantation stellt ein etabliertes Verfahren zur Rehabilitation von Patient:innen mit hochgradigem bis an Taubheit grenzendem sensorineuralem Hörverlust dar. Für ein optimales audiologisches Outcome ist eine exakte Platzierung der Elektroden innerhalb der Cochlea sowie atraumatische Insertion von zentraler Bedeutung. Neben dem Elektrodendesign tragen hierbei ebenso chirurgische Parameter wie die Insertionstrajektorie und -geschwindigkeit bei. Eine weitere Möglichkeit zur Verbesserung bieten Insertionsroboter wie das Otodrive/Otoarmsystem. Otodrive, ein in Kooperation von CASCINATION AG und MED-EL entwickeltes System, ermöglicht eine präzise, kontrollierte und atraumatische Insertion bei Cochlea Implantationen. Im folgenden Fall berichten wir über unsere ersten Erfahrungen des Otodrive/Otoarmsystems beim pädiatrischen Patienten.
Im vorliegenden Fall lag seit etwa zwei Jahren eine progrediente Hörstörung vor, die zur Indikationsstellung einer beidseitigen Cochlea-Implantation führte. Die bilaterale Implantation wurde im Alter von zehn Jahren unter Anwendung des Otodrive-Systems durchgeführt. Hierzu konnte nach konventionell durchgeführtem, chirurgischem Zugang sowie Darstellung des runden Fensters das einzubringende Elektroden-Array mit der Handstückspitze des Systems gefasst und mit einer kontinuierlichen Geschwindigkeit zwischen 0,1 bis 1,0 mm/s in die Cochlea eingebracht werden. Die Handhabung der Insertionspinzette erwies sich als vergleichbar mit der bei erwachsenen Patient:innen. Die räumlichen Gegebenheiten im kindlichen Mastoid führten zu keinen Einschränkungen und das Entfernen der fixierten Pinzette verlief im pädiatrischen Situs problemlos. Der postoperative Verlauf sowie die nachfolgende Anpassung der Implantate erfolgten komplikationslos bei gutem funktionellem Ergebnis.
Otodrive trägt dazu bei, manuelle Variabilität zu reduzieren, die Reproduzierbarkeit zu erhöhen und die strukturelle Integrität der Cochlea zu bewahren. Trotz des erhöhten Platzbedarfs ist die Anwendung bei pädiatrischen Patient:innen möglich und sicher anwendbar.

PN 37

Fallbericht: Behandlung eines Patienten mit Larynxpapillomatose mittels Avastin-Infusion

Martin Munz[1], Dominik Wild[1]

[1]Bhs Ried Im Innkreis, Ried Im Innkreis, Österreich
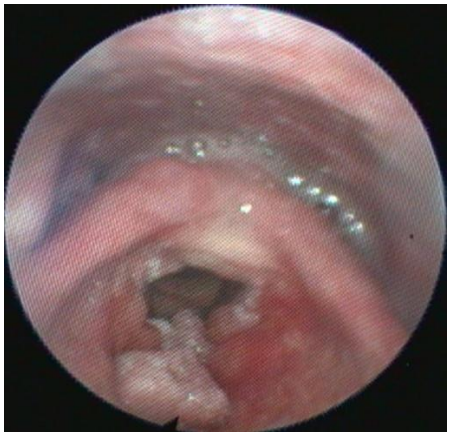
Wir berichten über die Behandlung eines 67-jährigen Patienten mit Larynxpapillomatose.
Eine Larynxpapillomatose wird durch das humane Papillomavirus verursacht. Die Viren führen im Larynx zur Bildung von Papillomen.
Die Papillome zeigen meist ein gutartiges Verhalten, können aber selten auch aggressiv Wachsen und sich in die Lunge ausbreiten, sowie in ein Plattenepithelkarzinom übergehen. Zur Diagnose sollte deshalb auch eine Bopsie durchgeführt werden.
Bisher besteht die Therapie aus einer Entfernung mittels Microdebrider oder Laser. Da oft ein Rezidiv auftritt, brauchen viele Kinder bis zur Pubertät mehrere Operationen. Eine Tracheotomie sollte vermieden werden.
Konservative Therapieoptionen beinhalten neben der Impfung Interferon, photodynamische Therapie, Vitamin A, Acyclovir, Carbinol auch Cidofovir.
Wir berichten über eine adjuvante Behandlung mittels Avastin (Bevacizumab) nach Debulkingoperation.
Bevaciczumab ist ein humanisierter monoklonaler Antikörper, der durch Wirkung gegen den Gefäßwachstumsfaktor VEGF die Versorgung von Tumoren mit neuen Blutgefäßen verhindert.
Bei unserem Patienten F.R. wurde im August 2014 ein Plattenepithelkarzinom der Glottis reseziert. Sieben Jahre später kam es erstmals zu erneuten Veränderungen am der rechten Stimmlippe, welche einer Epitheldysplasie entsprachen. Weitere zwei Jahre später erfolgte der Nachweis von HPV 16. Es kam nun zu vermehrten Rezidiven welche chirurgisch entfernt werden mussten.
Vor der letzten OP im Juli 2024 war der Patient aphon. Es wurde nun mit der Therapie mit Bevaciczumab in 3-wöchigem Abstand begonnen. Hierunter gelang eine gute Kontrolle mit nur langsamen Rezidivwachstum. Bei kontinuierlich besserer Symptomatik konnte das Intervall auf 6-8 Wochen ausgedehnt werden.
Bei der letzten Kontrolle im Mai 2025 war die Stimme des Patienten weiterhin signifikant gebessert.